ISSN 0915-7336

沖縄赤十字病院医学雑誌

The Medical Journal of Okinawa Red Cross Hospital

巻頭言

原　著

沖縄赤十字病院のてんかん外科手術の治療成績と課題

残存脳波異常のある小児欠神てんかん

ICUにおける早期経腸栄養開始安全基準の運用効果について
～早期経腸栄養開始への取り組み～

症例報告

Parathyroid hormone製剤を用いた上腕骨近位端骨折の治療経験

人間ドックの胸部X線異常から発見された心血管疾患５症例

当科における逆生歯の一例

アミド型麻酔薬に即時型アレルギーを生じた２例

寡分割照射が腰痛緩和に有効であった子宮体癌傍大動脈リンパ節転移の１例

シートベルト外傷による小腸穿孔をきたした１例

髄膜炎菌性肺炎の一例

看護研究

終末期がん患者の意思決定支援
～患者と家族の今後の療養場所についての意向の違い～

沖縄赤十字病院学術研究実績

沖縄赤十字病院学術研究業績一覧（発表・論文）

沖縄赤十字病院医学雑誌投稿規定

編集後記

沖　縄　赤　十　字　医　誌
Med. j. Okinawa Red Cross Hospi.

Vol. 27, No. 1, 2021

目　次

巻頭言……副院長　赤　嶺　盛　和

原　著

沖縄赤十字病院のてんかん外科手術の治療成績と課題……廣　中　浩　平・他　1

残存脳波異常のある小児欠神てんかん……比屋根　真　彦　7

ICUにおける早期経腸栄養開始安全基準の運用効果について

～早期経腸栄養開始への取り組み～……百　名　佑　斗・他　13

症例報告

Parathyroid hormone製剤を用いた上腕骨近位端骨折の治療経験……山　口　浩・他　19

人間ドックの胸部Ｘ線異常から発見された心血管疾患５症例……田　中　道　子・他　25

当科における逆生歯の一例……上　原　健　29

アミド型麻酔薬に即時型アレルギーを生じた２例……上　原　絵里子・他　33

寡分割照射が腰痛緩和に有効であった子宮体癌傍大動脈リンパ節転移の１例……草　田　武　朗・他　37

シートベルト外傷による小腸穿孔をきたした１例……渕　向　達　郎・他　41

髄膜炎菌性肺炎の一例……ジョッツイ　麻由・他　47

看護研究

終末期がん患者の意思決定支援

～患者と家族の今後の療養場所についての意向の違い～……知　念　柚　花　51

沖縄赤十字病院学術研究業績

沖縄赤十字病院研究業績一覧（発表・論文）……55

沖縄赤十字病院医学雑誌投稿規程……60

編集後記……饒　波　正　博　61

巻頭言

～コロナ診療医雑感～

副院長
赤　嶺　盛　和

COVID-19の世界的流行がはじまって３年目に突入しました。呼吸器内科医・感染制御両方の立場でかかわってきましたが、職員の方々も医療人としてはもちろん様々な思いで携わってきたことと思います。

救急室前にテントを設置しはじめてCOVID-19診療を開始したときの緊張感は医師としてかつてないものでした。感染対策をしっかりすれば大丈夫であることは自信をもっておりましたが2009年新型インフルエンザの時とは違って有効な薬剤もワクチンもない中気持ちのギャップを埋めるのに少し時間を要しました。直接診療にかかわった多くの病院スタッフも同様の思いだったのではないでしょうか。そしてこの大きな困難を乗り越えることができたのは医療人としての使命感によるところが大きかったと思います。

2020年７月頃からは県内の流行拡大がはじまり、院内感染発生や他にもさまざまな課題に直面しました。見通しが不確かな中行動を迫られる事態でした。事前に作成した感染対策マニュアルでは対処できない問題にもぶつかり、迷いも多く抱えるなか行動計画を立て実行しました。現場スタッフが実際に対応している中で問題点を提起、そこからより実際的な感染対策につなげることができました。

2022年１月現在新たな変異種による第６派流行のまっただ中ですが、ワクチン接種もすすみ、新規治療薬も認可されてきております。このような大変なさなかですが、多くの研究成果がまとめられ沖縄赤十字病院雑誌27巻が刊行されたことを大変喜ばしく思います。

2022年度は沖縄赤十字病院創立70周年にあたります。今年こそパンデミックが収束し当院職員、医療福祉に携わる皆様、そして世界中の人々にとってすばらしい年になることを期待いたします。最後に忙しい中論文執筆に携わった職員の方々や編集委員の方々に深く感謝いたします。

原　　著

沖縄赤十字病院のてんかん外科手術の治療成績と課題

廣中浩平[1]，饒波正博[1]，嘉手川淳[2]，比屋根真彦[3]，太組一朗[1,4]

[1]沖縄赤十字病院　脳神経外科，[2]脳神経内科，[3]小児科，[4]聖マリアンナ医科大学　脳神経外科

要　旨

沖縄赤十字病院は2010年にてんかん外科手術を開始し，2018年に沖縄県のてんかん診療拠点機関に認定された．2020年末までの手術件数は84件で，内訳は，側頭葉てんかんに対する焦点切除術（海馬多切を含む）25例，脳梁離断術22例，VNS（迷走神経刺激）手術34例（植込術26例，交換術８例），頭蓋内電極留置術３例である．2021年６月末時点での治療成績は，側頭葉てんかんに対する焦点切除症例では62.5%（15/24例）で発作消失（ILAE分類 Class 1&2）が得られた．また，脳梁離断症例では84.6%（11/13例），VNS術単独症例では66.7%（10/15例）でそれぞれ発作減少（ILAE分類 Class 1 ～ 4）を認めた．この成績は過去の論文報告と比較し遜色ない一方で，沖縄県内で十分な術前診断や治療が困難な症例は未だ県外の施設に紹介せざるを得ない．我々の目標は「沖縄県内でてんかん診療を完結させる」であり，そのための課題について検討した．

Key Words：てんかん診療拠点機関，てんかん外科手術，扁桃体海馬切除術，脳梁離断術，VNS

［はじめに］

沖縄赤十字病院は2008年に成人てんかん専門外来を開設し，2010年に１例目のてんかん外科手術を行った．この症例は，県外で難治性てんかんに対する脳梁離断術を受けたものの残存発作が多い患者に対する迷走神経刺激（vagus nerve stimulation; VNS）装置植込術（VNS手術）であった[1)]．2011年にはてんかん診断の gold standardである長時間ビデオ脳波モニタリングを開始し，2012年には難治性てんかん患者に対する初回のてんかん手術として前方脳梁離断術を行った．2013年には内側側頭葉てんかんに対する選択的扁桃体海馬切除術を開始し，以後症例を重ねてきた．こうして，診断から外科手術までの一貫したてんかん診療体制を構築してきた実績が評価を受け，2018年４月に沖縄県知事からてんかん診療拠点機関に認定された[2)]．当院のてんかん外科手術の治療成績を振り返り，今後の課題について検討した．

（令和３年７月５日受理）
著者連絡先：廣中　浩平
（〒902-8588）沖縄県那覇市与儀1-3-1
沖縄赤十字病院　脳神経外科

［対象と方法］

2010年から2020年12月までに当院でてんかん外科手術を受けた患者を対象とした．この期間に当院で行われたてんかん外科手術は84件だった．内訳は，側頭葉てんかんに対する焦点切除術（海馬多切を含む）25例，脳梁離断術22例，VNS手術34例（植込術26例，交換術８例），頭蓋内電極留置術３例である．なお，同期間に長時間ビデオ脳波モニタリングは188件行われていた．年間の手術および長時間ビデオ脳波モニタリングの件数の推移を図１に示す．てんかん外

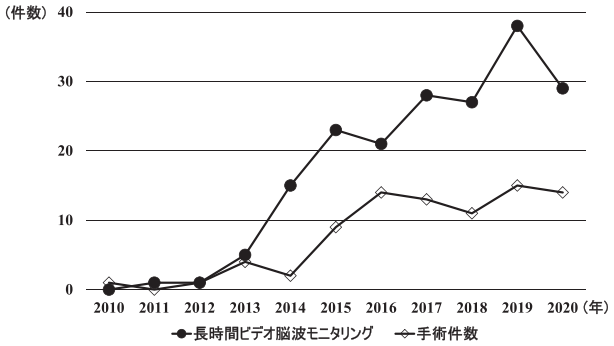

図１：当院の長時間ビデオ脳波モニタリング
およびてんかん外科手術件数の推移

科手術を受けた患者は54人で，男性28人，女性26人だった．このうち，先ほど述べたVNS 1例目以外の患者は，当院で初回のてんかん外科手術を受けている．てんかん外科手術を受けた患者のてんかん発症年齢は０～40歳（中央値12歳），当院での初回手術時の年齢は14～57歳（中央値33歳）だった．患者の居住地は，南部37人（那覇市15人，豊見城市６人，南城市３人，西原町３人，浦添市２人，糸満市２人，八重瀬町２人，南風原町２人，与那原町２人），中部12人（沖縄市７人，宜野湾市５人），北部２人（国頭村１人，宜野座村１人），先島諸島３人（石垣市２人，宮古島市１人）だった．

フォローアップ期間は術後から2021年６月末までとした．術後の発作頻度の評価にはInternational League Against Epilepsy（ILAE）の分類（Class 1: 発作消失，Class 2: 前兆のみ残存，Class 3: 発作日が年間１～３日，Class 4: 発作日が年４日～術前の50%以下，Class 5: 発作日が術前の50%～100%，Class 6: 発作日が術前より増加）を用いた[3]．

［結果］

１）側頭葉てんかんに対する焦点切除術

症例数は24例（男性８例，女性16例）だった．てんかん発症年齢は０～29歳（中央値15歳）で，術前診断は全例が内側側頭葉てんかんである．初回手術時の年齢は19～56歳（中央値32歳），術側は右18例，左６例だった．手術件数は25件，術式は選択的扁桃体海馬切除術21件，前側頭葉切除術３件，海馬多切術１件だった．選択的扁桃体海馬切除術を受けた患者のうち２名は，術後も発作が減少せずVNS手術を追加された．また，海馬多切術を受けた１例は，その31ヶ月後に前側頭葉切除術を追加された．選択的扁桃体海馬切除術もしくは前側頭葉切除術を受けた症例の術後から2021年６月末までのフォローアップ期間は８～90ヶ月（平均45ヶ月）で，術後の発作頻度はILAE分類Class 1: 14例（58.3%），Class 2: １例（4.2%），Class 3: ２例（8.3%），Class 4: ３例（12.5%），Class 5: ４例（16.7%）だった．周術期合併症は７例（29.2%）に生じ，内訳は術後出血３例，創部感染２例，脳梗塞１例，髄液瘻１例だった．創部感染のうち１例については感染骨除去術を，髄液瘻の症例に対しては髄液瘻閉鎖術を必要とした．全例が術前とほぼ同様のADLで退院している．術後に全例Goldmann視野計による視野検査を行った結果，術側の視放線損傷による対側上1/4盲は４例（選択的扁桃体海馬切除術２例，前側頭葉切除術２例）に出現した．なお，ほとんどの症例は術前に高次脳機能検査（WAIS-III，WMS-R）を行っており，術１～２年後に再評価を予定していた．しかし，2019年末から新型コロナウイルス感染症（COVID-19）により外来受診が制限され，電話・オンライン診療を導入した結果，患者の多くは電話診療を希望し来院しなくなった．そのため，術後評価を行えた症例は少なく比較はできていない．

なお，海馬多切術後に前側頭葉切除術を追加した症例については，代表症例として提示する．

［症例］28歳男性

生来健康で特に既往はない．21歳時に全身痙攣発作を初発し，その後に意識減損発作，全身痙攣発作を繰り返してんかんと診断された．23歳時に当院に紹介された．Brain MRI（図２）で左海馬にFLAIR high intensityを認め，^{18}F-fluodeoxyglucose-positron emission tomography（FDG-PET）では左側頭葉に集積低下を認めた．長時間ビデオ脳波モニタリングで左前側頭部（F7，T3）のspikeから始まる焦点起始両側強直間代発作を確認し，左内側側頭葉てんかんと診断した．和田テストで言語優位半球は左と診断し，24歳時（初診から10ヶ月後）に左海馬多切術を行ったが，術後も発作は減少しなかった．26歳時（初診から27ヶ月後）にVNSを追加したが感染し３ヶ月後に抜

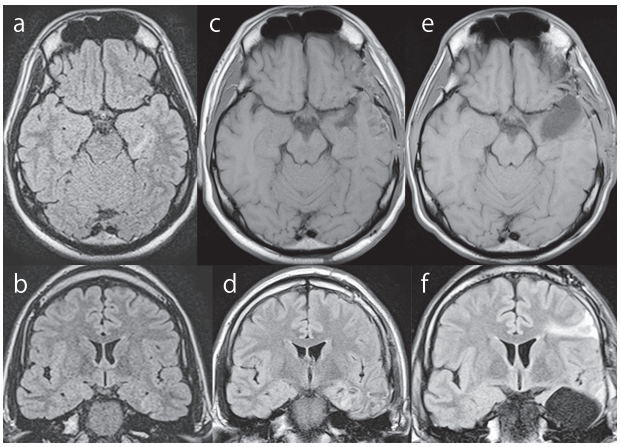

図２：代表症例のBrain MRI

a, b : 術前のFLAIR画像．左海馬にhigh intensityを認める．
c (T1WI), d (FLAIR) : 左海馬多切術後．左側頭葉に術後変化を認める．
e (T1WI), f (FLAIR) : 左前頭葉切除術後．FLAIR画像で左前頭葉に虚血性変化を認める．

去された．再び長時間ビデオ脳波モニタリングを行い発作起始が左側頭葉であることを確認し，27歳時（初診から41ヶ月後）に左前側頭葉切除術を行った．左前頭葉に脳梗塞を合併し軽度の失語を生じたものの，ADL自立の状態で自宅退院した．なお，退院後まもなく失語は回復している．怠薬による発作が１度あったが，その後は８ヶ月発作なく経過している．

２）脳梁離断術

症例数は13例（男性10例，女性３例）である．てんかん発症年齢は０～40歳（中央値3.5歳）で初回手術時年齢は19～57歳（中央値32歳）だった．てんかんの原因はLennox-Gastaut症候群５例，脳炎後てんかん３例，その他の症例はBrain MRIで大脳半球の萎縮など形態異常を伴ったものが多く，構造的病因ありと診断した．全例が中等度以上の精神発達遅滞もしくは知的障害があり，大部分の症例は意思疎通が困難で，高次脳機能検査は行えなかった．安静が保てないためFDG-PETやmagnetoencephalography（MEG）も行えず，焦点切除の適応なしと判断され，緩和術である脳梁離断を選択された症例が多い．手術件数は22件，前方離断術13件，後方離断術９件であった．手術症例は全例15歳以上で，全脳梁離断は２期的に行った．また全脳梁離断術を受けた９例のうち６例にはVNS手術を追加した．

周術期合併症は３例に生じた．１例は前方離断術後に慢性硬膜下血腫を発症し，穿頭血腫洗浄術を要した．１例は前方離断術後に前大脳動脈領域に脳梗塞を発症し，回復期リハビリテーション病院へ転院した．もう１例は前方離断術後に前頭葉に脳挫傷を生じたが，明らかな症状なく自宅退院した．また，２期的全脳梁離断を行った９例は，いずれも程度の差はあれど離断症候群が生じ，うち２例は回復期リハビリテーション病院へ転院した．全脳梁離断もしくは前方離断術を受けた症例の2021年６月末までの術後フォローアップ期間は７～90ヶ月（平均41ヶ月）で，術後の発作頻度はILAE分類Class 2：１例（7.7%），Class 3：２例（15.4%），Class 4：８例（61.5%），Class 5：２例（15.4%）であった．

３）VNS手術

VNS新規導入患者は26例（男性16例，女性10例）で，うち10例はてんかんに対する開頭術（脳梁離断術７例，側頭葉手術３例）後の残存発作に対して導入された．VNS導入後2021年６月末までのフォローアップ期間は７～129ヶ月（平均52ヶ月）である．周術期合併症は２例に生じ，１例は刺激装置の接続不良のため再手術を要した．もう１例は先に代表症例として述べたもので，感染のために抜去した．VNSを継続している25例の術後の発作頻度はILAE分類Class 1：１例（４%），Class 2：１例（４%），Class 3：４例（16%），Class 4：11例（44%），Class 5：８例（32%）である．ただし，Class 1の症例は，VNS導入後も発作が減少せず聖マリアンナ医科大学病院（神奈川県）に紹介され，慢性頭蓋内電極留置による頭蓋内脳波モニタリングを行った後，側頭葉切除術を追加された患者である．

最後に2020年末までに当院でのみてんかん外科手術を受けた患者52人の術後の発作頻度を表１に示す．ILAE分類Class 1（発作消失）& Class 2（前兆のみ）を発作消失群，Class 3（発作日が年間１～３日）& Class 4（発作日が年４日～術前の50%以下）を発作減少群，Class 5（発作日が術前の50%～100%）を不変群と定義した．側頭葉切除群および脳梁離断群はVNSを追加された症例を含んでおり，VNS群はVNS

表１：てんかん外科手術後の発作頻度

	側頭葉切除 (n=24)	脳梁離断 (n=13)	VNS (n=15)	合計
消失	15	1	0	16 (30.8%)
減少	5	10	10	25 (48.1%)
不変	4	2	5	11 (21.2%)

消失：ILAE分類Class 1&2, 減少：Class 3&4, 不変：Class 5と定義した．
2020年末までに当院でのみてんかん外科手術を受けた患者52人を対象とした．側頭葉切除群および脳梁離断群はVNSを追加された症例を含む．VNS群はVNS単独の症例．

単独の症例である．発作消失群は16例（30.8%），減少群は25例（48.1%），不変群は11例（21.2%）だった．

［考察］

抗てんかん薬に抵抗性の難治性内側側頭葉てんかんに対する側頭葉切除術は確立された治療法であり，2013年に発表されたsystematic reviewでは発作消失率は68%（1,397人中956人）と報告されている[4]．当院で行った側頭葉切除術24例中，発作消失群（ILAE分類Class 1&2）は15例（62.5%）であり，ほぼ同様の結果であった．選択的扁桃体海馬切除術と前側頭葉切除術については，発作消失率はほぼ変わらないという報告が多数出ているが，前側頭葉切除術には１）視放線の部分損傷により対側上1/4盲をきたす，２）言語優位側の側頭葉先端部や底部の損傷により言語障害が出現する危険性があるという短所がある[5]．我々は視放線の損傷を避けるためにAnterior trans-sylvian approachによる選択的扁桃体海馬切除術を行っており，当院で選択的扁桃体海馬切除術を受けた21例中，視野障害が出現したのは２例（9.5%）のみであった．また，言語障害については，代表症例として提示した１例で一過性に生じたものの，それ以外に生じた症例はない．

脳梁離断術はてんかん焦点が切除できない全般発作を有する患者に対する緩和的外科手術である．脳梁離断術による発作消失率は10～20%であるが，転倒発作に対しては50～80%の発作抑制率があると報告されている[6]．当院で脳梁離断術を受けた13例（うち６例はVNS追加あり）のうち11例（84.6%）で発作減少を認めており，緩和術として有効であった．なお，13例中11例は10歳以下でてんかんを発症しているにも関わらず，脳梁離断術を受けた患者の最年少は19歳であった．全離断は全例２期的に行ったが，術後数例にalien handなどの脳梁離断症候群が生じた．10歳未満の患児に対しては１期的全離断を行っても明らかな脳梁離断症候群を呈さないと言われている[6]．沖縄県内にも大田原症候群，West症候群やLennox-Gastaut症候群などのてんかん性脳症を発症した患者が一定数いるはずであるが，これまで当院で小児期にてんかん外科手術を受けた患者はいない．主治医の提案により県外で手術を受けた患者もいるであろうが，多くの患者は手術という選択肢を与えられずに成人まで薬物治療のみを受けている可能性が高い．小児てんかん患者は早期の外科手術により発作を軽減できれば，その後の成長発達の改善が期待できるため，我々は県内の小児施設にてんかん外科の手術適応を啓発する必要があると考えている．

VNSは植込型の電気刺激装置で左頚部迷走神経を間歇的に刺激することによりてんかん発作を減少させる緩和的治療である．VNS手術は日本では2010年７月に薬剤抵抗性てんかんに対する緩和手術として医療保険の適用が認められた[7]．当院では2010年９月に１例目（日本国内で９例目）を実施している[1]．日本のVNS手術患者の長期成績[7]によると，VNS導入後に発作は徐々に減少し，２年後にはほぼ60%の患者の発作が術前の50%以下に減少している．当院でVNS手術のみを受けた15例のうち10例（66.7%）でフォローアップ期間中に発作減少を認めており，治療成績は想定通りであった．また，VNSの有効性は，焦点切除や脳梁離断などの開頭術後にVNSを追加された患者についても同様であったと報告[7]されている．我々はこの報告に基づき，焦点切除術の適応とならない症例に対しては，脳梁離断術とVNSを積極的に併用している．

てんかんの診断に用いられる検査には，通常の頭皮上脳波検査およびBrain MRIの他，長時間ビデオ脳波モニタリング，FDG-PET，single photon emission computed tomography（SPECT），MEGなどがある．頭皮上で測定された脳波は，大脳皮質で発生した電位が髄液・髄膜・頭蓋骨・頭皮を経て，振幅が1/7に減衰されたものである．過去の研究では６cm^2未満の広さの脳表からの皮質脳波は頭皮上で記録されないと言われている[6]．従って，頭皮上脳波のみでてんかんの焦点を決定することはできない．てんかんの焦点を決定するためには頭皮上脳波の所見とともに，Brain MRIによる形態異常およびPET，SPECTによる機能異常を評価する必要がある．また，MEGは大脳錐体細胞の活動に伴って発生した磁気を記録するもので，磁場は電位の向きと垂直に発生するため，頭皮上脳波では測定困難な方向に生じた電位勾配も捕捉できることがあり，てんかん焦点を推定する上で脳波を補完する[6]．2021年現在，当院で使用できる機材は1.5T MRIおよび脳波計のみである．PET並びにSPECTは沖縄県内の他施設に検査を依頼している．MEGは全国的にも使用できる施設は限られており，2021年時

点で沖縄県には存在しない．我々はMEGが必要と思われる患者については，国立精神・神経医療研究センター病院（東京都）に検査を依頼している．しかし，経済的な理由で県外での検査を断念される患者も少なくなく，県内で術前診断を如何に完結させるかは大きな課題である．

てんかん地域診療連携体制整備事業に基づき，2021年４月現在，全国22道府県でてんかん診療拠点機関が指定されている（国立精神・神経医療研究センター病院は「てんかん診療全国拠点機関」である）[8]．てんかん診療拠点機関の内訳は大学病院15（国立11，私立３，公立１），独立行政法人国立病院機構４，その他３である．つまり，沖縄赤十字病院のような一般病院がてんかん診療拠点機関に指定されるのは極めて稀である．これはひとえに，離島という地理的不利を抱え，10年前にはてんかん外科手術という選択肢が存在しなかった沖縄県で，丁寧な診察により全人的な治療に惜しみない努力を捧げた結果として地域の患者ならびに医療関係者からの支持を受け，少しづつ症例を重ねて行政の信用を勝ち取った当院第一脳神経外科部長饒波正博，手術を全例当地で担当した聖マリアンナ医科大学脳神経外科准教授であり当院非常勤医師の太組一朗，および劇場型てんかん外来を推進した当院脳神経内科部長嘉手川淳，この３名の10年来の盤石な連携体制と努力の賜物であろう．その一方で，現在も当院には脳波計が１台しかなく，長期間の慢性頭蓋内電極による頭蓋内脳波記録は行われていない．またナビゲーションシステムがないため，eloquent area近傍の皮質にあるてんかん焦点の切除などは困難である．当院で治療困難な症例については太組一朗准教授に紹介し，聖マリアンナ医科大学病院での手術を提案している．拠点機関間での連携により先進治療を模索する方策だが，やはり経済的な理由で県外での手術を躊躇される患者は少なくない．我々の目標は「沖縄県内でてんかん治療を完結させる」である．まずは現状の機材・人員をフル活用しつつ，足りないものを如何にして補うかが今後の課題である．また，経済的理由により県外治療を受けられない患者は，世界中にある孤立した低リソース地域の縮図モデルであると考えることもできる．このような地域における集学的てんかん診療とは如何にあるべきか，を考える姿勢も大切にしてゆきたいと考えている．

［結語］

沖縄赤十字病院は2010年にてんかん外科手術を開始し，2018年に沖縄県のてんかん診療拠点機関に認定された．当院で2020年末までにてんかん外科手術を受けた患者は54人であり，手術成績は他施設と比較し遜色なかった．一方，当院で行える術式は限られており，当院で治療困難な患者は県外の施設に紹介せざるを得ない．「沖縄県内でてんかん治療を完結させる」のがてんかん診療拠点施設である当院に課せられた責務であり，我々にとっての課題である．

［文献］

1．饒波正博，嘉手川淳，太組一朗：難治性てんかんに対する迷走神経刺激治療の１経験例．沖縄赤十字病院医学雑誌，19: 51-53, 2012
2．饒波正博，嘉手川淳，太組一朗：てんかん拠点病院認定まで．沖縄赤十字病院医学雑誌，24: 1-5, 2019
3．Wieser HG, Blume WT, Fish D, et al.: ILAE Commission Report. Proposal for a new classification of outcome with respect to epileptic seizures following epilepsy surgery. Epilepsia, 42:282-286, 2001
4．Hu WH, Zhang C, Zhang K, et al.: Selective amygdalohippocampectomy versus anterior temporal lobectomy in the management of mesial temporal lobe epilepsy: a meta-analysis of comparative studies. J Neurosurg, 119:1089-1097, 2013
5．森野道晴：第13回てんかん学研修セミナー．第52回日本てんかん学会学術集会，横浜，2018
6．日本てんかん学会：てんかん専門医ガイドブック改訂第２版．診断と治療社．東京 , 2020
7．Kawai K, Tanaka T, Baba H, et al.: Outcome of vagus nerve stimulation for drug-resistant epilepsy: the first three years of a prospective Japanese registry. Epileptic Disord, 19:327-338, 2018
8．日本てんかん協会ホームページ https://www.jea-net.jp/epilepsy/center

残存脳波異常のある小児欠神てんかん

比屋根　真彦

沖縄赤十字病院　小児科

要　旨

小児欠神てんかんは，定型欠神発作（突然始まり，直後に元に戻る）を主症状とするてんかん症候群で薬物療法が著効し，治療終結できる小児てんかんのひとつである．通常，典型例においては診断と治療は容易であるが長期に経過観察を行っても残存する脳波異常を認める小児欠神てんかんがあり，その臨床像についてまとめた．脳波異常が残った群（Ａ群），残らなかった群（Ｂ群）において，小児欠神てんかんの発症から治療までの期間，薬物治療，発作予後に加えてアドヒアランスの問題，神経発達症の有無なども報告する．

Key Words：小児欠神てんかん　定型欠神発作　脳波異常　てんかん治療終結

【緒言】 小児欠神てんかんは，ぼーっとする，動作が止まる，一点凝視など典型的な症状を１日数回から数十回繰り返すことが多い．何か月も前（ときに１－２年前）から症状を認め，徐々に発作回数が増えてきたことを主訴に受診する．４－10歳に発症する定型欠神発作を特徴とするてんかん症候群で，女児が70％を占める．基本的には自己終息性（薬物反応性）であるが，脳波で３Ｈｚ前後の全般性両側同期性の棘徐波複合が持続し，発作時脳波とされるため脳波の改善を治療効果の目安にする．発症時期にその場で歩き回るような自動症や思春期での全身強直間代性発作を伴う報告があり，ときに診断に迷うこともある．バルプロ酸ナトリウム（ＶＰＡ）やエトスクシミド（ＥＳＭ）などの内服薬を投与し，２年間以上の発作消失，脳波改善を目指す．治療の経過で，小さな短い発作であるが故のアドヒアランス不良や発作の有無の確認の難しさがあり，ほかにも注意欠陥／多動，知的な遅れなど神経発達症が併存することがある．

【方法】 2013年４月より2021年４月までの期間に，当院および沖縄県内にある他２病院における小児神経外来にて診療した小児欠神てんかん患者を診療録より後方視的に検討した．診断は定型欠神発作，発作時脳波で３Ｈｚの全般性両側同期性棘徐波複合を認める例とした．他のてんかん症候群の既往があるもの，欠神発作と焦点発作，焦点起始の両側強直間代性発作が併存するもの，スパズムやミオクロニーと併存する例は除外した．当院にて全経過を追えた例と，他院からの紹介例で診療途中からの症例を含む．脳波は少なくとも一人の日本小児神経専門医または日本てんかん専門医が判読した．

発症年齢，性別，発症から治療開始までの期間，発作型，熱性けいれん・全身強直間代性発作の有無，内服薬の種類，内服期間，内服薬の総数，内服アドヒアランス，内服開始から発作消失までの期間，神経発達症の有無を検討した．脳波異常が残った例をＡ群，残らなかった例をＢ群として比較検討を行った．

【結果】 表１にまとめた．

表１　Ａ群（脳波異常が残存する群）と
Ｂ群（脳波正常な群）との比較

	男/女（例）	発症から内服開始まで（月）	VPAから開始（例）	内服から発作消失まで（月）	内服期間	アドヒアランス不良（例）	無熱性けいれんの既往（例）	熱性けいれんの既往（例）	神経発達症（例）	観察期間
A群	3/8	7.3	8	7.2	3年7ヵ月	4	2	2	2	4年9ヵ月
B群	5/9	12.5	14	4	2年11ヵ月	3	2	3	5	2年11ヵ月

（令和３年９月14日受理）
著者連絡先：比屋根　真彦
（〒902-8588）沖縄県那覇市与儀1-3-1
沖縄赤十字病院　小児科

＜発症年齢・性別＞　全25例中，男児が８例，女児が17例で既報告のとおり約70％が女児であった．Ａ群11例では男児３例，女児８例，Ｂ群14例では男児５例，女児９例であった．Ａ群，Ｂ群ともに平均発症年齢は６歳４ヵ月で差を認めなかった．

＜背景；発作型，全身けいれん発作の併存，神経発達症＞　全例に定型欠神発作があり自動症を認めるものも含まれた．無熱性の両側強直性けいれん発作を認めたものはＡ群２例，Ｂ群２例で，熱性けいれんの既往歴はＡ群２例，Ｂ群３例であった．欠神発作の多い期間や診断された時期に全身けいれんを認める例もあった．Ａ群の前医で診断された１例に欠神発作の重積発症例があった．神経発達症はＡ群２例，Ｂ群５例とＢ群に多い傾向があった．支援学級への通級はＢ群の２例のみであった．

＜発症から治療までの期間＞　発症時期から抗てんかん薬内服までの期間はＡ群で平均7.3ヵ月，Ｂ群で12.5ヵ月であった．

＜内服薬；種類，総数，内服治療期間，アドヒアランス＞　ＶＰＡを抗てんかん薬の開始薬とした例は22例あり，Ａ群８例，Ｂ群14例とそれぞれ総数の73％，100％となっていた．Ｂ群はＶＰＡまたはＥＳＭ，ラモトリギン（ＬＴＧ）の２剤が使用されたが，Ａ群では３剤以上の抗てんかん薬の使用例は３例あった．いずれも焦点てんかんとの鑑別でＣＢＺを開始されたり，ＶＰＡ，ＥＳＭで開始されるも発作抑制不十分でＬＴＧ，クロナゼパム（ＣＺＰ）を使用されたりした症例であった．

内服開始から発作消失までの期間はＡ群で平均7.2ヵ月，Ｂ群で４ヵ月とＢ群で短い傾向であった．

抗てんかん薬の内服期間はＡ群で平均３年７ヵ月，Ｂ群で２年11ヵ月であった．

アドヒアランスに関してはＡ群４例，Ｂ群３例に内服不定期または定期受診がないなどのアドヒアランス不良を認めた．Ｂ群の１例に一時的なアドヒアランス不良があったが，その後のアドヒアランスの改善により，発作予後の経過は良好であった．

＜治療期間，フォロー期間＞　Ａ群は平均４年９ヵ月，Ｂ群は２年11ヵ月の観察期間である．現在，内服継続中の症例がＡ群３例，Ｂ群４例が含まれている．

＜脳波＞　発作時脳波は全例において３Ｈｚ前後の全般性両側同期性棘徐波複合であるが，発作間欠期には睡眠による断片化や前頭部優位の棘徐波がみられ，典型的な小児欠神てんかんの脳波所見を認めた．Ａ群における残存する脳波異常は同期性が不良で，不規則な両側全般性の棘徐波複合や，持続時間１－２秒と短い広汎な両側性棘徐波複合が散発する例（図１）が多く，中心部に鋭波が頻発する例（図２）なども含まれた．Ｂ群には，例（図３）にあげた局在性の棘徐波複合の持続や，診断時に複数回の脳波が正常であり発症から診断までに２年間を要した例が含まれた．

欠神発作は過呼吸賦活で誘発されたが，光感受性を認めた例は今回の症例には含まなかった．後頭部のα波への徐波混入も全例で認めなかった．

＜予後＞　Ｂ群では全14例で発作消失している．Ａ群は３例で臨床発作が抑制できず，薬剤調整中であ

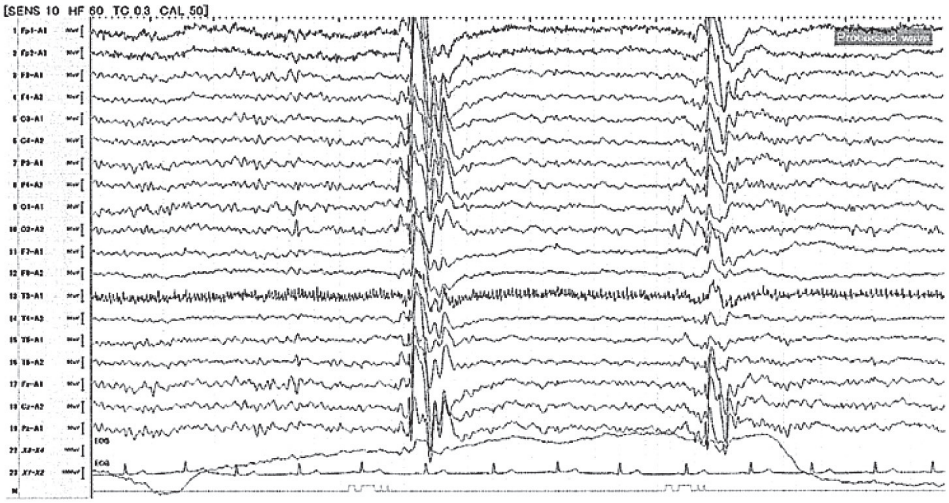

図１

６歳２ヵ月発症の女児，ＥＳＭで内服加療を開始し，ＶＰＡが著効したため単剤で約８年間の治療を継続した．発作は良好にコントロールされていた．その後治療を終結し，発作再発を認めていない．

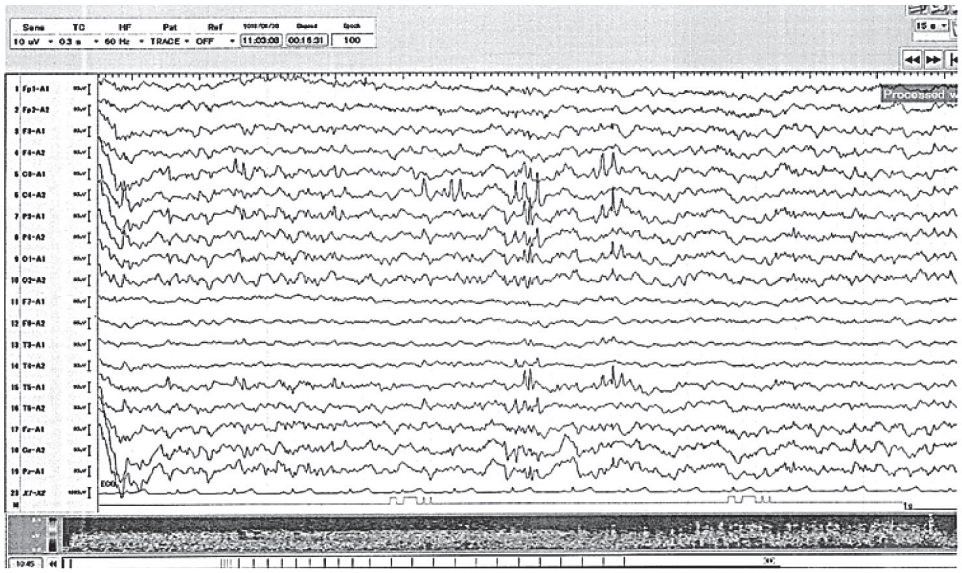

図２

６歳０ヵ月発症の男児で，ＶＰＡ内服加療にて寛解した．10歳６か月時の脳波フォローで両側中心部，側頭部に独立した鋭波が散発した．のちにこれらのてんかん波は消失した．

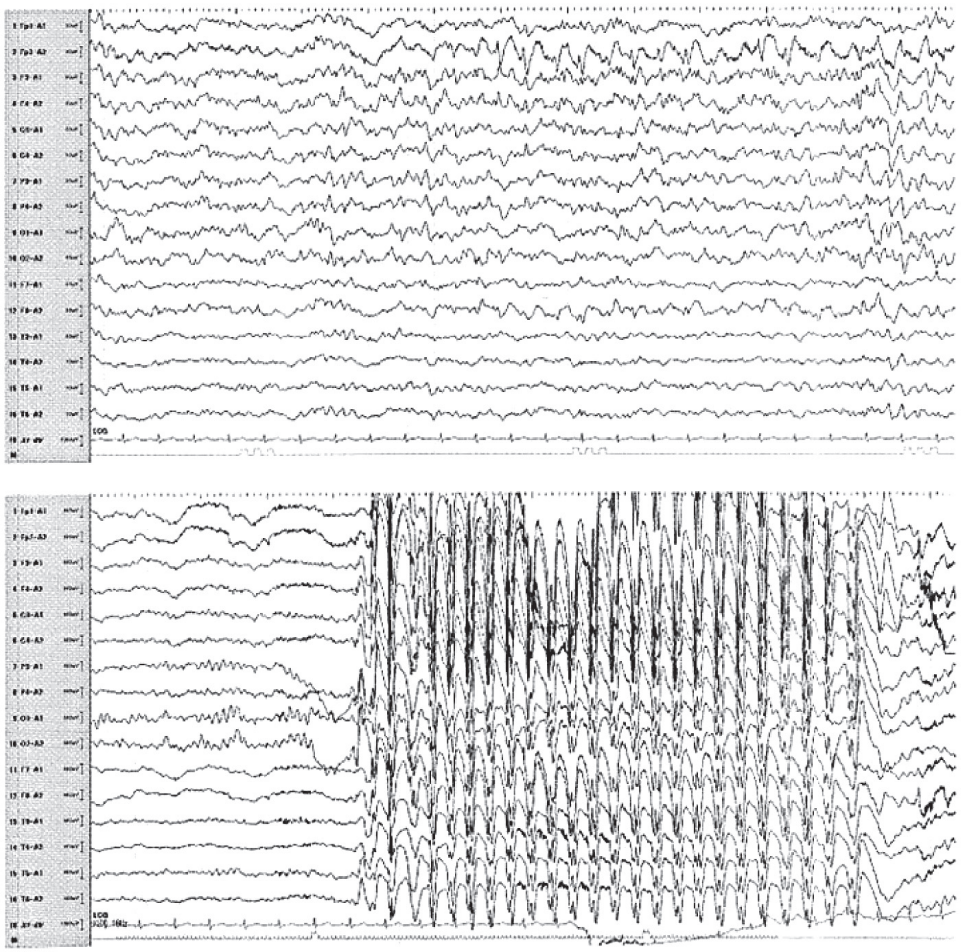

図３（上段，下段は同一症例，同一脳波）

６歳４ヵ月発症の男児，ＶＰＡ内服加療にて定型欠神発作は１ヵ月以内に消失した．

いずれも診断時の脳波で，上段のＦｐ２における棘徐波の持続を認めたが，経過中に焦点発作は認めなかった．

る．Ａ群のうち脳波異常が残るも内服終了となった８例に発作の再発や思春期での全身けいれん発作を起こした例は現時点でいない（平均13歳10ヵ月；年齢10歳４ヵ月～ 18歳）．

【考察】 小児欠神てんかんと診断した例についてまとめた．

これまで小児欠神てんかんの経過または予後に関する報告は多数あるが，脳波異常と関連して報告した例は少ない．中村[1]らは，小児欠神てんかん25例のうち，小児期で治療終結できなかった群は若年性ミオクロニーてんかん，若年欠神てんかんへの移行例が含まれるとし，再発はミオクロニー発作や定型欠神発作プラス全身けいれんがあるとリスクになると報告している．また，小児期で治療終結できた例はすべて定型欠神発作で発症し，初発時に全身強直間代性発作を認めなかった．局在性の徐波または棘波など脳波異常が３－５年持続する例もあり，小児期で治療終結できた例でも平均６年の内服治療期間であり長期内服となっている．本検討では、定型欠神発作と同時に全身強直間代性発作が出現した例は，Ａ群，Ｂ群でそれぞれ２例ずつと差はなかった．しかし，Ａ群では発作コントロールに多剤を要し，内服期間もＡ群で長期になる傾向を認めた．Ａ群が予後不良となる理由については，アドヒアランスの問題だけではなく，非典型的な小児欠神てんかんが混在している可能性もある．

Laura Canafogliaらの報告[2]のように，第一または第二選択薬で小児欠神てんかんには94％の反応があり，第一選択薬に反応がなくても長期予後は悪くないとされる．

Ａ群よりもＢ群のほうが，１剤目または２剤目への薬剤反応性が良好で，内服開始から発作消失までの期間はＢ群のほうが４ヵ月と短期間であった．欠神発作の有無についての確認は，問診のほかにも内服開始後の発作時脳波所見も参考としており，当然の結果といえる．

抗てんかん薬の選択も，第一選択薬としてＶＰＡが22例，ＥＳＭが１例，ＬＴＧが１例，ＣＢＺが１例であった．欠神発作の治療薬ではないＣＢＺが開始された症例は，Ａ群の１例であるが，欠神発作20分間の重積で発症した非典型例であってＣＢＺ内服で発作の改善認めず，ＶＰＡへ変更後，著効し発作消失して治療終結となっている．

Salvatore Grossoら[3]は厳格な診断基準を用いると，定型発作は良くコントロールされ，治療期間も短期間で，多剤の内服を受けることもない．全身強直間代性発作は８％にのみ起こり再発も少ないとされている．

発作時脳波は３Ｈｚの全般性同期性棘徐波複合が４秒－20秒間持続する．発作間欠期の異常として，短い断片化した棘徐波複合や，前頭部優位の棘徐波が一般的であるが，ときにローランド発射に類似するてんかん波が出現する報告がある．[4] 図２も臨床的には典型例の小児欠神てんかんであったが，経過中に一時的な中心部，側頭部に鋭波を認めることがあって，臨床発作は伴わなかった．

2010年小児てんかんの薬物治療終結ガイドライン[5]によると小児では臨床症状，脳波異常いずれも改善を認めたときに断薬を試みるが，発作が長期間抑制されているにもかかわらず脳波異常が残るときに長期間内服を継続することは，患児にとって有益とは限らないとの一文がある．本検討でも臨床的に発作が消失し，脳波異常が残存していても，結果として治療期間は長くなるが，発作の再発，長期予後には影響を与えていない．しかし，臨床的に発作が持続するとき，または発作時脳波を認めるときには同様またはそれ以上の効果がある２剤目以降の投与をためらってはならないと考えた．

最後にてんかん発作消失のみでなく，保育園／幼稚園，小学校や家庭での生活，活動状況を考慮しながら，てんかん診療を行うことが重要である．軽度の認知機能障害，言語異常，神経発達症がそれぞれ25％，43％，61％に認められ，適切なサポートを受けているのはわずか23％との報告[6]もある．診察室では常に児の目線，行動を観察し，学校生活の様子を確認する．成績悪化や行動の異常が疑われる場合には，保護者への確認，同意を得て，心理発達検査を行うこととしている．必要に応じて，外来診察室でてんかんの基礎的内容，神経発達症の説明を学校側へ行っている．予後良好なてんかん症候群であり，児の充実した学校生活のために併存症の確認が非常に大切である．

【結語】 小児欠神てんかんは典型的な臨床症状，脳波所見，治療が周知されており，さらに自己終息性であるため寛解が望まれる．しかし，ある程度の非典型例，脳波異常が残る例も存在する．欠神発作であるが故のアドヒアランスの問題，治療効果判定の難しさも

あり，詳細な問診，学校，家庭からの情報収集が必要である．また神経発達症の有無も考慮し，てんかん発作のみでなく，生活全般をサポートする姿勢を忘れないことが重要である．

【参考文献】

1．中村　紀子，安元　佐和，藤田　貴子ら．小児欠神てんかんと初期診断した25例の臨床経過と脳波所見．福岡大医紀：40(3/4)．105-110, 2013
2．Laura Canafoglia, Maria Sabina Dettori et al. Early clinical and EEG findings associated with the outcome in childhood absence epilepsy. Epilepsy &Behavior Vol.98,Part A,273-278, 2019
3．Salvatore Grosso, Daniela Galimberti, Piero Vezzosi et al. Cildhood absence epilepsy: Evolutions and prognostic factors. Epilepsia 46(11), 1796-1801, 2005
4．土井　俊明，益谷　幸里，高山留美子ら．非定型な臨床像を呈した欠神てんかんの１例．てんかんをめぐって　XXIV:31-35, 2004
5．須貝研司ら．小児てんかんの薬物治療終結のガイドライン．てんかん研究28(1)．40-46, 2010
6．Barnes GNPaolicchi JM et al. Neuropsychiatric comorbidities in childhood absence epilepsy. Nat Clin Pract Neurol 4:650-651, 2008

ICUにおける早期経腸栄養開始安全基準の運用効果について
～早期経腸栄養開始への取り組み～

百名佑斗[1], 仲里秀次[2], 宮城毅[5], 仲宗根孝[5], 久手堅みゆき[5], 安谷屋リラ[5], 上地めぐみ[6], 尾崎慎史[6], 新城治[3], 金城聡[4], 豊見山健[2]

沖縄赤十字病院　NST　[1]栄養課，[2]外科，[3]救急・集中治療部，[4]整形外科，[5]看護部，[6]薬剤部

要　旨

重症病態に対する治療を開始した後可及的に24時間以内，遅くとも48時間以内に経腸栄養を開始することが推奨されている[1)]．A病院ICUにおいて早期栄養介入を目指した早期経腸栄養開始安全基準を作成し2020年２月より運用を開始した．今回，早期経腸栄養開始安全基準の導入効果について検証を行った．2019年４月～2021年３月までにICUへ入室した患者896人のうち48時間以内に退室した患者を除き，開始基準の運用前にICUへ入室した患者215人と運用後にICUへ入室した患者301人における48時間以内の栄養開始率，在室日数，開始基準の評価率を調査した．開始基準の運用前後で48時間以内の栄養開始率が６％増加し，平均在室日数は6.8±7.5日から5.9±4.4日へ短縮を認めた．評価実施率は57％であった．今回の検討では栄養開始率の上昇を認めたが栄養目標量については検討しておらず，今後は評価実施率の改善，投与栄養量の適切な管理が行える栄養プロトコールの導入についても検討したい．

Key Words：集中治療室，早期栄養，栄養プロトコール

Ⅰ　はじめに

日本版重症患者の栄養療法ガイドラインにおいて，重症病態に対する治療を開始した後，可及的に24時間以内，遅くとも48時間以内に経腸栄養を開始することが推奨されている[1)]．A病院ICUはセミクローズド式で栄養開始のタイミングを主治医の判断で行い，明確な基準は定められていなかった．そこで早期の栄養開始を目指した早期経腸栄養開始安全基準を作成し，2020年２月より運用を開始した．また2020年４月には早期栄養介入管理加算が新設され，A病院では同時期に加算取得を開始した．今回，早期経腸栄養開始安全基準の導入および早期栄養介入管理加算の導入の効果について検討を行った．

Ⅱ　方法

１　電子カルテ診療録を用いた後向き研究を行った．

（令和３年11月５日受理）
著者連絡先：百名　佑斗
（〒902-8588）沖縄県那覇市与儀1-3-1
沖縄赤十字病院　栄養課

２　期間　2019年４月１日～2021年３月31日

2020年２月１日より早期経腸栄養開始安全基準（以下：開始基準）運用開始．

2020年４月１日より早期栄養介入管理加算（以下：管理加算）加算開始．

３　対象者

ICUに入室した患者896名を対象とし，48時間以内にICUを退室した患者を除外した．

４　早期経腸栄養開始安全基準について

開始基準の作成に際し，ICU専従医師，NST医師，NST看護師，ICU専任管理栄養士で協議を行い９項目の栄養開始安全基準を作成した（表１）．項目は①嘔気・嘔吐がない，②胃内残量が250ml以下である（胃管留置がある場合），③吐血・下血がない，④平均血圧65mmHg以上，⑤カテコラミンインデックス（catecholamine index:CAI）が10以下である，⑥腸閉塞およびその症状がない，⑦腹痛がない，⑧下痢がない，⑨胆道系酵素検査値の異常値がない，とした．開始基準の評価実施の対象はICUへ入室した全患者とし，看護師が入室後24時間以内に各項目の評価を行

表１　早期経腸栄養開始安全基準項目

早期経腸栄養開始安全基準		
ICU/HCU入室時欠食指示の患者に行う 以下の状態であること確認し，基準に該当しない場合は経腸栄養開始を見合わせる ※看護師がチェック　下部の**太字**は医師がチェック		
嘔気，嘔吐がない	□YES	□NO
胃残量が250ml以下である（胃管なければYES）	□YES	□NO
吐血，下血がない	□YES	□NO
平均血圧（MAP）65mmHg以上	□YES	□NO
カテコラミンインデックスが10以下である	□YES	□NO
（例：ノルアド 0.07γ　DOA/DOB 3γであればCAIは10） （ノルアド○○γ×100）+DOA/DOB○○γ＝10以下でOK　CAI＝10以下とする		
腸閉塞、イレウス症状がない	□YES	□NO
腹痛がない	□YES	□NO
下痢がない	□YES	□NO
胆道傾向検査値が異常値ではない	□YES	□NO
↓		
早期経腸栄養開始（主治医、担当医が許可）	□YES	□NO

う．初回評価以降も絶食中であれば看護師が日勤帯にて開始基準の評価を１日１回行う．すべての項目を満たした場合に経口及び経腸栄養の開始が可能とし，主治医の許可で栄養を開始する．

５　データの内容

データ１　開始基準の運用開始前後における48時間以内の栄養開始率，ICU在室日数，開始基準の評価実施率を調査した．

データ２　開始基準の運用後，管理加算の開始前後における48時間以内の栄養開始率，ICU在室日数，開始基準の評価実施率を調査した．

データ３　開始基準の運用後に評価が実施された患者について，入室理由別に48時間以内の栄養開始率を調査し，48時間以内に栄養が開始されなかった患者については開始基準を満たしていたか否かを調査した．

６　統計解析

JMP® 16を用いて行った．開始基準運用前と運用後及び管理加算開始前後における48時間以内の栄養開始率については性別，年齢，病態による傾向スコアマッチング後にpearsonのカイ二乗検定を行った．開始基準運用前と運用後及び管理加算開始前後におけるICU在室日数については性別，年齢，病態による傾向スコアマッチング後にt検定を行った．有意水準は５％以下とした．

７　倫理的配慮

本研究は沖縄赤十字病院倫理委員会の承認を得て実施した．

Ⅲ　結果

結果１　開始基準の運用前の対象者数は215人で（図１），平均年齢は68.3±17.1歳，男女比は117：98であった（表２）．ICU入室理由は術後管理34％，循環器疾患25％と２病態が約６割を占め，残りは感

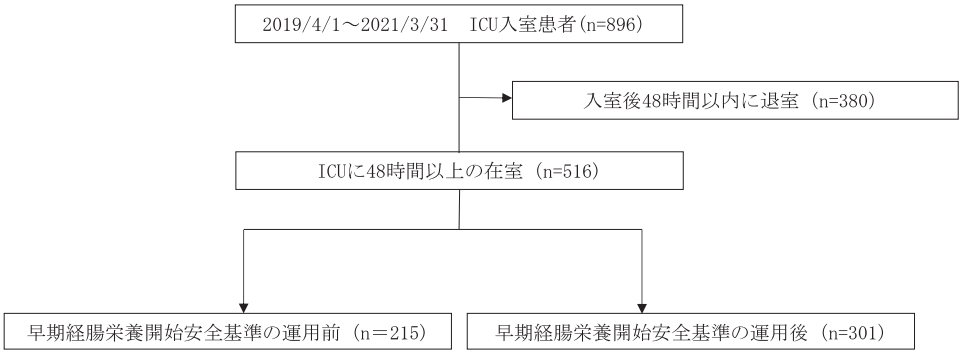

図１　早期経腸栄養開始安全基準の運用前後での流れ

染症13％，消化器疾患11％，脳神経疾患10％，呼吸器疾患６％，その他疾患１％であった（図２）．開始基準の運用開始後の対象者数は301人で（図１），平均年齢は69.0±16.9歳，男女比は178：123であった（表２）．ICU入室理由は術後管理29％，循環器疾患26％と２病態が約６割を占め，残りは脳神経疾患18％，感染症９％，消化器疾患９％，呼吸器疾患３％，その他疾患６％であった（図３）．48時間以内の栄養開始率は，開始基準の運用前と運用後では59％から65％と６％増加（p＝0.0989）した．ICU在室日数は開始基準の運用前と運用後で平均6.8±7.5日から5.9±4.4日へ減少（p＝0.1942）した．中央値はいづれも４日で変わらなかった．開始基準の評価実施率は56％であった（表３）．

結果２　開始基準の運用後において，管理加算開始前の対象者数は43人で，管理加算開始後の対象者数は258人であった．48時間以内の栄養開始率は管理加算開始前と開始後で58％から67％と９％増加（p＝0.08133）した．ICU在室日数は管理加算開始前と開始後で平均5.5±3.4日から5.9±4.5日と増加（p＝0.4887）した．中央値はいづれも４日で変わらなかった．管理加算開始後における開始基準の評価実施率は35％から61％へ26％増加（p＝0.1591）した．（表４）．

表２　早期経腸栄養開始安全基準の運用前後における患者背景

早期経腸栄養開始安全基準	運用前 2019/4/1～2020/1/31	運用後 2020/2/1～2021/3/31
患者数	215	301
年齢（歳）	68.3±17.1	69.0±16.9
性別（男性/女性）	117/98	178/123

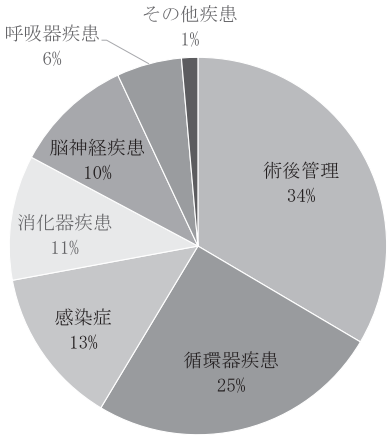

図２　早期経腸栄養開始安全基準運用前　ICU入室理由

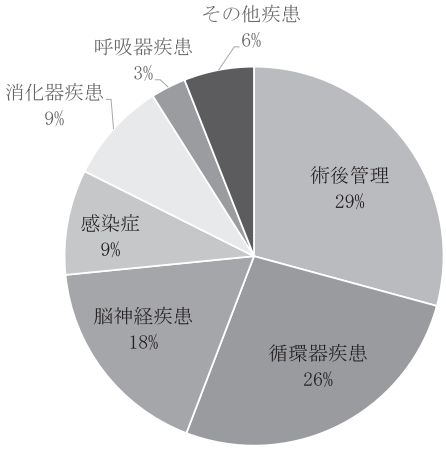

図３　早期経腸栄養開始安全基準運用後　入室理由

表３　早期経腸栄養開始安全基準の運用前後における48時間以内の栄養開始率，在室日数，開始基準評価の実施率

早期経腸栄養開始安全基準	運用前　n=215 2019/4/1～2020/1/31	運用後　n=301 2020/2/1～2021/3/31	p値
48時間以内の栄養開始率 ％	59 (n=127)	65 (n=197)	p＞0.05
平均在室日数（中央値）	6.8±7.5（4）	5.9±4.4（4）	p＞0.05
評価実施率 ％		56 (n=170)	

表４　開始基準の運用後における早期栄養介入管理加算の開始前後での48時間以内の栄養開始率，在室日数，開始基準の評価実施率

開始基準の運用後	早期栄養介入管理加算の開始前 2020/2/1～2020/3/31　n=43	早期栄養介入管理加算の開始後 2020/4/1～2021/3/31　n=258	p値
48時間以内の栄養開始率 %	58（n=25）	67（n=172）	p>0.05
平均在室日数（中央値）	5.5±3.4（4）	5.9±4.5（4）	p>0.05
評価実施率 %	35（n=15）	61（n=156）	p>0.05

結果３　開始基準の運用後に開始基準の評価が行われた患者は301人中170人であった．（図４）入室理由別の48時間以内の栄養開始率は，循環器疾患，感染症，呼吸器疾患が80％台と高く，次いでその他疾患67％，術後管理56％，脳神経疾患45％，消化器疾患17％であった．開始基準を満たさず48時間以内に栄養が開始されなかった患者の割合は消化器疾患が83％と高く，次いで術後管理35％，その他疾患33％，循環器疾患９％，脳神経疾患９％，感染症８％，呼吸器疾患０％であった．開始基準を満たすも48時間以内に栄養が開始されなかった患者の割合は脳神経疾患が45％と高く，次いで呼吸器疾患14％，術後管理９％，感染症８％，循環器疾患２％で，消化器疾患とその他疾患０％であった．（図５）

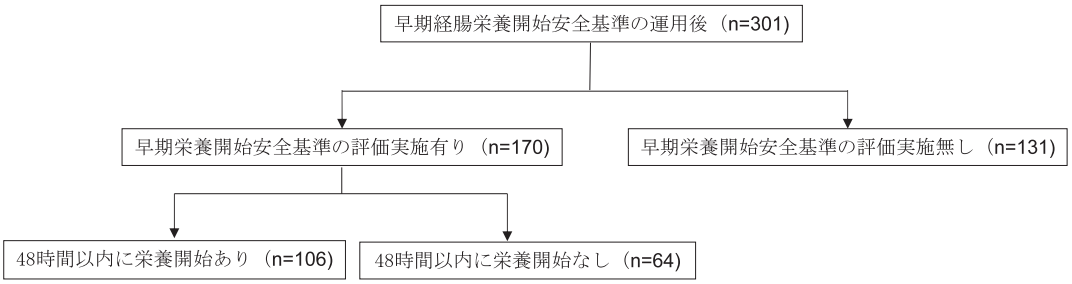

図４　開始基準の評価後における48時間以内の栄養開始状況

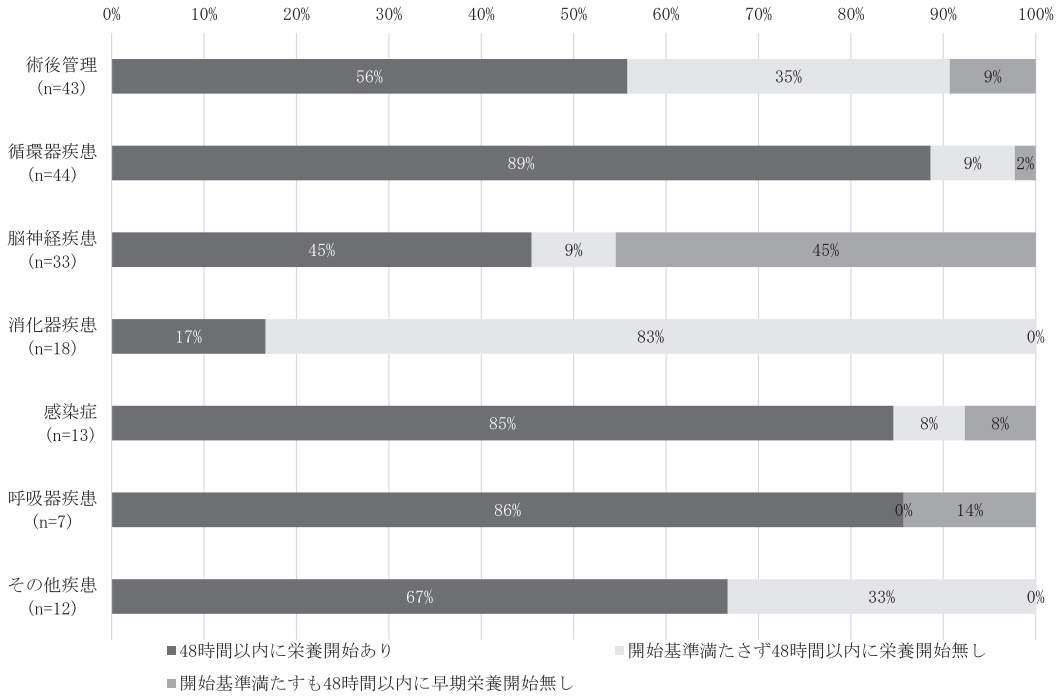

図５　開始基準評価実施後における入室理由別の48時間以内の栄養開始状況

Ⅳ　考察

早期経腸栄養プロトコールを用いて48時間以内に管理栄養士が介入し，経腸栄養を開始することで死亡率が有意に低下し，平均ICU在室日数や平均在院日数が減少する事が報告されている[2)]．今回，開始基準の運用効果の検討において開始基準の運用前後で48時間以内の栄養開始率の増加と平均在室日数の短縮を認めた．これは開始基準を運用することで入室後早期に栄養開始の可否の評価が可能となり，48時間以内の栄養開始の増加に繋がったと考えられた．今回の検討では栄養開始率および平均在室日数に有意差を認めなかったが，開始基準の評価実施率が57％と約６割の患者にしか開始基準の評価が行えていない状況で栄養開始率の上昇を認めている．開始基準の評価実施率が上がることで栄養開始率の増加も期待できることから早期栄養開始の重要性の意識づけ，開始基準の使用の周知活動をさらに強化する必要がある．開始基準の運用前後の期間における48時以内の栄養開始率と管理加算の開始前後での期間における開始率を比較すると，開始率は管理加算開始後の方が２％高く，評価実施率においても加算開始後の方が５％高くなっていた。管理加算の開始前後で開始基準の評価実施率が26％増加している．診療報酬加算後に評価実施率が増加したことは，事務方を含めた多職種の早期栄養開始への意識が高まったことで評価を行う看護師の意識づけに繋がり，評価実施率増加の一助となったと考えられる．一方で開始基準の項目を満たすも48時間以内に栄養が開始されていない症例を認めた．入室理由別では脳神経疾患において開始基準を満たすも48時間以内に栄養が開始されなかった患者が45％とその他病態と比較し高くなった．静脈経腸栄養ガイドラインによると，広範な脳梗塞や重度の脳出血があり，脳浮腫進行に伴う嘔吐の危険が高い場合は，病態が安定してから発症後１週間を目安に経腸栄養を開始する事が推奨されている[3)]．今回作成した開始基準に脳神経疾患の評価項目が設定されておらず，脳神経疾患患者における栄養開始可否の判断材料としては十分でなかった．開始基準を満たさず栄養が開始されていない患者については消化器疾患が83％と高く，経腸栄養の使用が難しい病態における開始基準の評価は妥当であると考えた．今後開始基準の改定において職種のみだけでなく，脳外科などICUに入室する疾患の専門性も含めたメンバー構成が必要だと考えられた．栄養投与の開始を最終的に決定するのは主治医であり，開始基準を満たしていても主治医の許可がなければ栄養を開始することができない．開始基準の評価結果を主治医と共有し，早期の栄養開始を提案するようなアプローチも必要だと考えられた．

今回の検討においてICUにおける48時間以内の栄養開始率の上昇を認めた．しかし，投与エネルギーや蛋白質量などの栄養目標量については検討しておらず，開始基準の改訂とともに，投与栄養量の適切な管理が行えるよう栄養プロトコールの導入についても検討したい．

１）日本集中治療医学会重症患者の栄養管理ガイドライン作成委員会：日本版重症患者の栄養療法ガイドライン，日集中医誌，23:185-281, 2016
２）矢野目 英樹，川井 千穂：集中治療室等における重点的な栄養管理が在室日数及び在院日数に及ぼす影響:病院における後ろ向き前後比較研究から，Nutrition Care and Management，19(2)．2019
３）日本静脈経腸栄養学会：静脈経腸栄養ガイドライン　第３版，照林社．2013

症 例 報 告

Parathyroid hormone製剤を用いた上腕骨近位端骨折の治療経験

山口浩[1]，森山朝裕[2]，国吉さくら[2]，伊佐智博[2]，金城聡[2]，大湾一郎[2]

[1] リハビリテーションクリニック　やまぐち，[2] 沖縄赤十字病院　整形外科

要　旨

上腕骨近位端骨折は，高齢者に多い骨粗鬆症性骨折の一つである．骨粗鬆症性骨折治療の際には，骨癒合，機能回復，骨折連鎖防止が重要である．

今回，骨芽細胞の活性を増上させる働きがあるParathyroid hormone（以下PTH）製剤を用いて治療した上腕骨近位端骨折の５例５肩（新鮮骨折２肩，偽関節２肩，偽関節術後１肩）を調査した．

結果は，５肩中４肩に骨癒合を認めたが，偽関節１肩は癒合が得られなかった．癒合期間は７-20週（癒合のない１肩を除く），肩関節可動域は，屈曲平均108°（90-130°），外旋平均41°（35-50°），内旋第１腰椎-仙骨レベルであった．

上腕骨近位端骨折に対するPTH製剤の使用は有効であると考えられる。一方，偽関節例の保存療法に関しての効果は限定的であるものの，全身状態の問題で手術が困難な例には選択肢になりうると考えられた．

Key Words：上腕骨近位端骨折（proximal humeral fracture），Parathyroid hormone製剤（テリパラチド・テリパラチド酢酸塩）（teriparatide），骨粗鬆症（osteoporosis）

【はじめに】

骨粗鬆症性骨折には，脊椎椎体骨骨折，大腿骨頚部・転子部骨折，橈骨遠位端骨折，上腕骨近位端骨折がある．既存椎体骨骨折があると，椎体骨骨折を４倍，すべての骨折を２倍に高める[1]と報告されている．一方，骨粗鬆症性骨折後に薬物療法が開始されているのは数％-30％であり[2]，骨折後の骨粗鬆症は予防と同様に重要である．

近年，骨粗鬆症に対する薬物療法の選択肢が増えている．今回，上腕骨近位端骨折に対してParathyroid hormone（以下PTH）製剤を用いて治療した５例の経験を報告する．

【対象と方法】

PTH製剤を用いて治療した上腕骨近位端骨折の５例５肩を対象とした（表１）．

（令和３年11月１日受理）
著者連絡先：山口　浩
（〒902-8588）沖縄県那覇市与儀1-3-1
沖縄赤十字病院　整形外科

表１　症例情報

症例	年齢	性別	骨折型（Neer）	骨折経過	骨粗鬆症治療歴	骨密度（DXA）	危険因子・既往歴
1	76	女	3	新鮮	(+) SARM	大腿74％ 腰椎69％	糖尿病、不整脈 気管支喘息、胃潰瘍
2	85	女	2	新鮮	(+) Vit.D	大腿52％ 腰椎74％	高血圧、慢性腎臓病 高脂血症
3	81	女	2	偽関節	(+) Vit.D	橈骨54％	糖尿病、高血圧 橈骨骨折、腓骨骨折
4	67	男	3	偽関節	(—)	大腿65％ 腰椎75％	脳梗塞、糖尿病、高血圧 腰椎圧迫骨折、右上腕骨骨折
5	69	女	2	偽関節術後	(—)	大腿64％ 腰椎56％	高血圧、IgA腎症 統合失調症

骨折型はNeer分類を用いて行い，2-partは３肩，3-partは２肩であった．骨折経過は新鮮骨折２肩，偽関節２肩，偽関節術後遷延癒合１肩であった．性別は，男性１肩，女性４肩，平均年齢は75.6歳（67-85歳），平均経過観察期間は19.2カ月（12-40カ月），骨密度（DXA）は，１肩が橈骨54％，４肩が腰椎平均74.5％（56-75％）・股関節平均63.8％（52-74％）であった．PTH製剤は，週１回投与３肩，週２回投与１肩，連日投与１肩，投与開始時期は平均受傷後9.4週（２―23週）であった．

調査は，１）最終経過観察時の骨癒合，２）骨癒合までの期間，３）最終経過観察時の肩関節可動域（屈曲，外旋，内旋）について行った．

【結果】

１）５肩中４肩に骨癒合が得られた．骨癒合が得られなかった１肩は骨折から PTH 製剤投与開始まで23週を要した例であった（症例４参照）（表２）．

２）骨癒合まで，新鮮骨折は受傷後７週・８週，偽関節は20週，偽関節術後は18週の期間を要した（表２）．

表２　調査結果

症例	経過観察期間（月）	PTH製剤開始時期（週）	投与回数（週）	骨癒合	骨癒合期間（週）	肩関節可動域（屈曲/外旋/内旋）		
1	12	2	1回	＋	6	130	50	T8
2	12	2	1回	＋	5	115	45	S
3	40	12	1回	＋	20	120	35	L1
4	16	23	2回	－	－	115	40	L1
5	18	8（術後）	7回	＋	18	90	45	L2
平均	19.2	9.4				108	41	

３）平均肩関節可動域は，屈曲108°（90-130°），外旋41°（35-50°），内旋第１腰椎 - 仙骨レベルであった．

【症例供覧】

症例３　81歳　女性

階段に躓き転倒し受傷，前医を受診し左上腕骨近位端骨折と診断を受けた．保存療法が選択され，三角巾・バストバンドを用いた固定が行われた．受傷後早期より振り子運動が施行されていた．骨癒合が遅延していたため当科初診となった．

単純Ｘ線像では，受傷時転位のない1-part骨折（図１-①）を認める．初診時 cavitation を伴う癒合不全（図１-②）を認める．PTH 製剤投与後６週（受傷後4.5カ月）で骨癒合傾向（図１-③）を認め，受傷後40カ月骨癒合が得られ（図１-④），左肩関節可動域は屈曲120°，外旋35°，内旋第１腰椎レベルである．

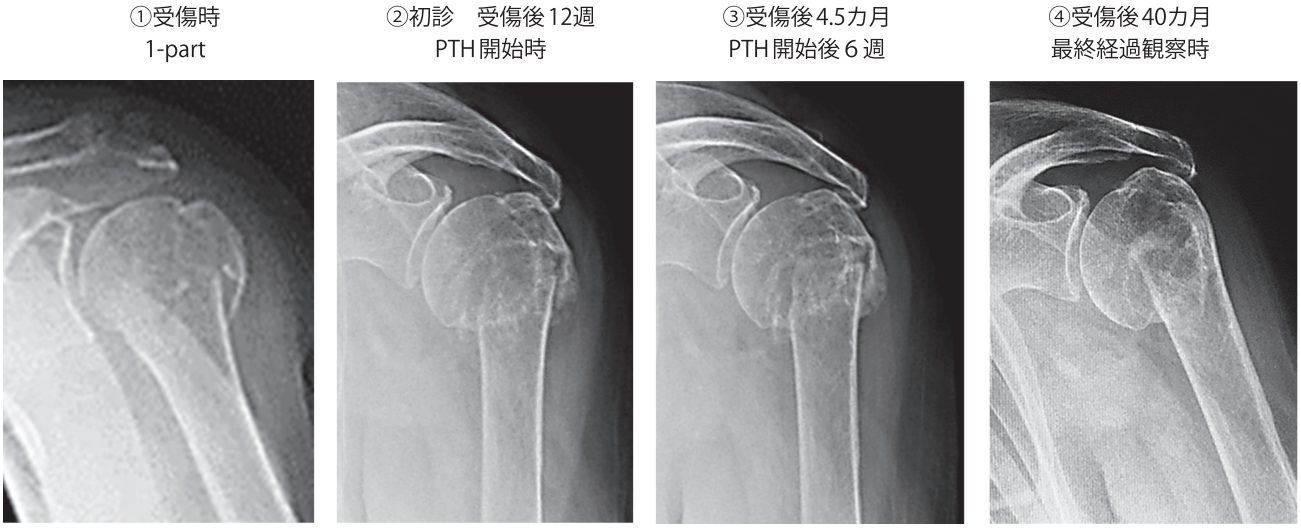

図１　症例３ 単純Ｘ線像

症例４　69歳　男性

駐車場で転倒し，左肩を木に強打し受傷，救急医療機関を受診し左上腕骨近位端骨折と診断，転位がないため保存療法を選択され，三角巾・バストバンドを用いた固定が行われた．その後近医に転院し，外転装具に変更，４カ月保存療法を行われていたが骨癒合を認めず，受傷後23週で PTH 製剤が導入された．PTH 製剤継続目的に当科紹介となった．

単純Ｘ線像では，受傷時転位のない1-part骨折（図２-①）を認める．受傷後３カ月 cavitation を伴う偽関節（図２-②），受傷後4.5カ月 cavitation の拡大を認める（図２-③）．受傷後16カ月骨頭内反変形・偽関節を認め（図２-④），左肩関節可動域は屈曲120°，外旋40°，内旋第１腰椎レベルである．

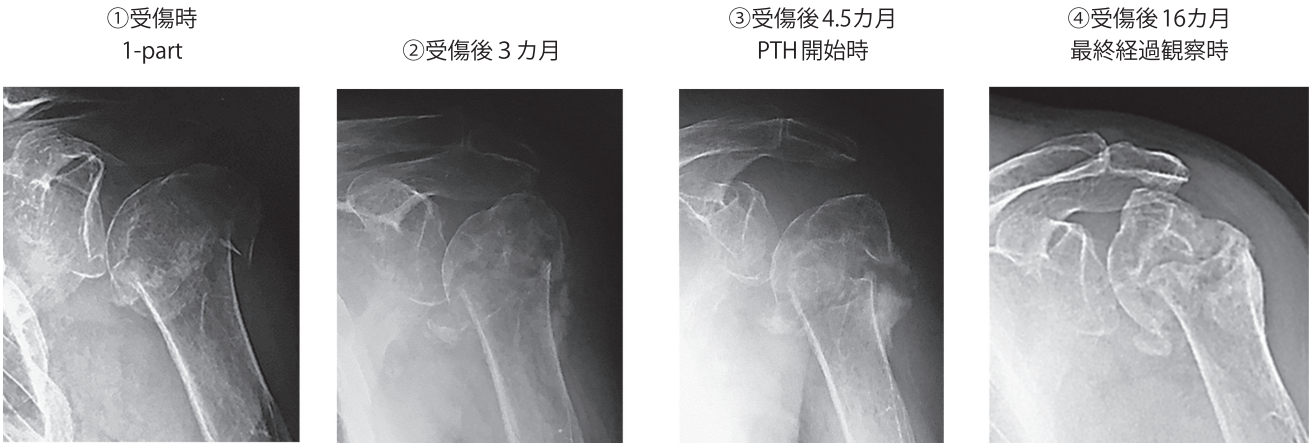

図２　症例４ 単純Ｘ線像

症例５　69歳　女性

自宅で転倒し受傷，当院へ受診し右上腕骨近位端骨折と診断を受けた．転位がないため保存療法を選択し三角巾・バストバンドを用いた固定が行われた．入院療養を希望したため他院へ紹介し入院となった．入院直後より振り子運動が施行されていた．受傷後４カ月の再診察時に偽関節を認めた．

単純Ｘ線像では，受傷時転位のない1-part骨折（図３-①），再診時cavitationを伴う偽関節（図３-②）を認める．受傷後５カ月で偽関節に対する手術を施行した．術後２カ月偽関節部の遷延癒合を認めたため（図３-③），PTH製剤を開始した．投与後６週（術後4.5カ月）で骨癒合傾向（図３-④）を認め，術後10カ月骨癒合が得られ（図３-⑤），左肩関節可動域は屈曲90°，外旋50°，内旋第２腰椎レベルである．

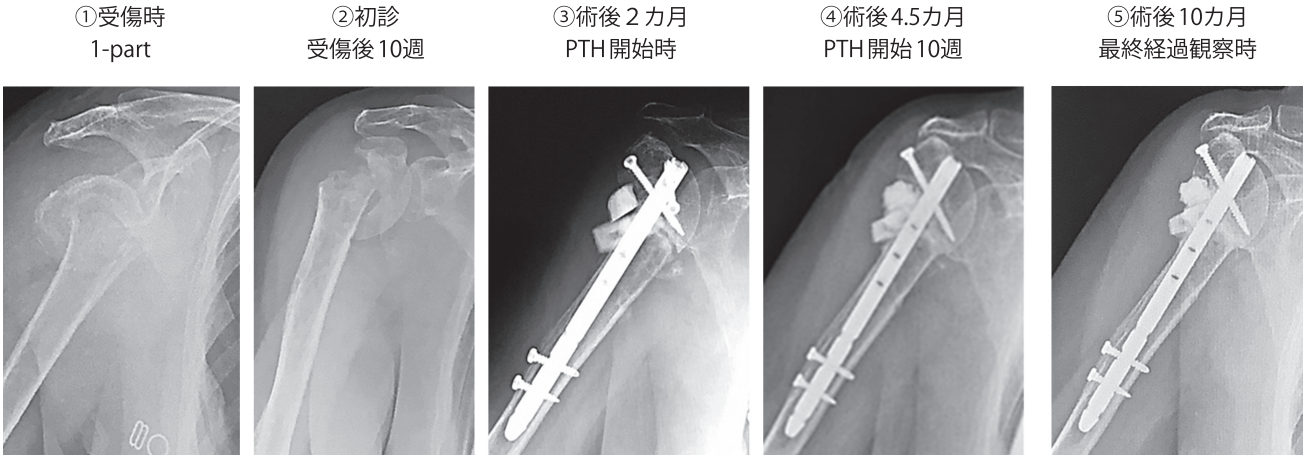

図３　症例５ 単純Ｘ線像

【考察】

上腕骨近位端骨折は全骨折の４-５％を占め，上肢骨折の中で２番目に多い．多くは，高齢者に発生，低エネルギー外傷によって起こる骨粗鬆症性骨折である[3-6]．治療には保存療法・手術療法（骨接合術：プレート固定法･髄内釘固定法，人工骨頭置換術，リバース型人工関節置換術）があり，全体の1/4に手術療法が選択されている[7]．近年，高齢者の治療には保存療法と手術療法を比較し有意差がないため，保存療法を進める報告が多い[8-11]．一方，保存療法を選択する場合でも約10％に偽関節が発生すると報告されている[12]．

今回経験した５肩はいずれも骨粗鬆症性骨折であり，既往歴などから判断し，PTH製剤を用いた治療を選択した．PTH製剤の特徴は，骨芽細胞の表面レセプターを活性化させ，様々な成長因子の生産を誘導

し，骨芽細胞の活性を増上させる．その結果として，海綿骨では骨量・骨梁数・連結性を増加，組織学的に棒状構造を板状構造へと強度を増加させ，皮質骨では骨幅を増加させ骨強度を増加させる事である[13]．

PTH 製剤を用いた治療効果に関して以下の報告がある．

新鮮骨折に対する臨床研究では，Peichi らは骨盤骨折において有意に骨癒合率を上昇させる[14]，Aspenberg らは橈骨遠位端骨折に対して，PTH 製剤とビスフォネートを使用し，PTH 製剤の方が早期に除痛が得られ骨癒合を２週間早める[15] と報告している．梶田らは薬物療法を併用した上腕骨近位端骨折の保存療法に関して，PTH 製剤とビスフォネートを比較し，骨癒合期間・自動挙上角度が90・120°まで可能となる期間は PTH 製剤が有意に短く，PTH 製剤は13例全例骨癒合が得られているのに対して，ビスフォネートは12例中２例が偽関節になった[16] と報告している．

本報告の新鮮骨折２肩は，受傷後４－５週（PTH 製剤投与後３週）で速やかに仮骨形成が認められ，７週および８週で骨癒合が得られた．自験例（仮骨形成平均5.5週，骨癒合平均8.5週）と比較して早い傾向であり，Aspenberg ら[15]，梶田ら[16] の臨床報告と同様な結果であった．

術後の PTH 製剤使用について，Fatima らは腰椎固定術後 systematic　review において臨床成績，骨癒合とも PTH 製剤を用いた群が用いなかった群より有意に良好であったと報告している[17]．上腕骨近位端骨折に関して，永井らは術後偽関節の１例に対して PTH 製剤を用いて骨癒合を得られた[18]，梶田らは偽関節術後の３例に対して PTH 製剤を使用し，全例骨癒合が得られ肩関節機能も改善したことより PTH 製剤の有効性が示唆された，と述べている[16]．偽関節手術後遷延治癒１肩はこれまでの報告と同様に骨癒合が認められた．偽関節に対する治療は手術療法が一般的である．一方，全身状態の問題で手術できない症例も存在する．本報告では，偽関節２肩に対して PTH 製剤投与・装具固定６週行い２肩のうち１肩に骨癒合が得られた．骨癒合の得られなかった１肩は PTH 製剤導入まで23週を要していた．そのため12週で導入した肩に比較すると反応が乏しかった可能性がある．偽関節例に対する PTH 製剤投与の効果は限定的であったが，手術ができない患者さんの選択肢になり得ると考えられた．

本稿の文頭に記載したが，骨粗鬆症性骨折後に薬物療法が開始される例は少なく[2]，本報告では骨粗鬆症性骨折の既往が２肩に存在するものの１肩にのみ薬物療法（ビタミン D 製剤）が行われていた．今後の骨粗鬆症に対する薬物療法の継続が重要である．

【結語】

１．PTH 製剤を用いて治療した上腕骨近位端骨折５例５肩を経験した．
２．新鮮骨折２肩，偽関節手術後遷延治癒１肩は骨癒合が得られたが，偽関節に対する保存療法の２肩中１肩に骨癒合が得られなかった．
３．PTH 製剤は，骨粗鬆症を伴う上腕骨近位端骨折に対して有用な薬剤であるが，偽関節の保存療法に対する効果は限定的であった．

引用文献

１．遠藤直人，脆弱性骨折の悪の連鎖 - 課題と新たな挑戦　脆弱性骨折の連鎖とは（解説 / 特集），骨粗鬆症治療　12(1)，9-13，2013.
２．Iba K, et al.: Underutilization of antiosteoporotic drugs by orthopedic surgeons for prevention of a secondary osteoporotic fracture, J Orthop Science, 11(5), 446-449，2006.
３．Bahrs C. et al: Trends in epidemiology and patho-anatomical pattern of proximal humeral fractures. Int Orthop. 38(8):1697-1704.2010.
４．Horak，J. et al: Epidemiology of fracture of the upper end of the humerus. Clin Orthop Relat Res, 112:250-253.1975.
５．Kristiansen, B: Treatment of the displaced fractures of the humerus: transcutaneous reduction and Hoffman' external fixation. Injury, 20(4):195-199. 1989.
６．Palvanen, M. et al.: Update in the epidemiology of proximal humeral fractures. Clin Orthop Relat Res, 442:87-92.2006.
７．Maier D. et al., Proximal Humeral Fracture Treatment in Adults, J Bone Joint Surg.,96A, 2014, 251-263
８．Beks B.R. et al., Operative versus nonoperative treatment of proximal humeral fractures: asystematic review, meta-analysis, and comparison

of observational studies and randomized controlled trials, J Shoulder Elbow Surg, 27, 2018,1526-1534.

9. Hauschild O. et al., Operative versus non-operative treatment for two-part surgical neck fractures of the proximal humerus, Archives of Orthopaedic and Trauma Surgery, 133, 2013, 1385–1393
10. Olerud O. et al., Internal fixation versus nonoperative treatment of displaced 3-part proximal humeral fractures in elderly patients: a randomized controlled trial, J Shoulder Elbow Surg, 27, 2011,747-755.
11. Olerud O. et al., Hemiarthroplasty versus nonoperative treatment of displaced 4-part proximal humeral fractures in elderly patients: a randomized controlled trial, J Shoulder Elbow Surg, 27, 2011,1025-1033.
12. Goudie E.B., et al.:Prediction of nonunion after nonoperative treatment of a proximal humeral fracture, J Bone and Joint Surgery; 103 (8): 668-680, 2021
13. Jiang Y, et al.: Recombinant Human Parathyroid Hormone (1–34) [Teriparatide] Improves Both Cortical and Cancellous Bone Structure, J Bone Miner Res. 2010:25:404-14.
14. Peichl P, et al.: Parathyroid Hormone 1-84 Accelerates Fracture-Healing in Pubic Bones of Elderly Osteoporotic Women, J Bone Joint Surg Am. 2011;93 (17):1583-7.
15. Aspenberg P, et al.: Teriparatide for acceleration of fracture repair in humans: A prospective, randomized, double-blind study of 102 postmenopausal women with distal radial fractures, J Bone Miner Res. 2010:25:404-14.
16. 梶田幸宏，骨癒合促進のためのテリパラチドを用いた上腕骨近位端骨折の治療効果，別冊整形外科 78,150-156,2020.
17. Fatima, et al.: Assessment of the efficacy of teriparatide treatment for osteoporosis on lumbar fusion surgery outcomes: a systematic review and meta-analysis, *Neurosurgical Review*, 44, 1357–1370, 2021.
18. 永井隆士ほか，テリパラチド酢酸塩と超音波骨折刺激装置の併用で偽関節が治癒した２例，別冊整形外科　78, 161-163, 2020.

人間ドックの胸部Ｘ線異常から発見された心血管疾患５症例

田中道子[1]　青木英彦[1]　砂川長彦[2]　新城治[2]　東風平勉[2]　浅田宏史[2]　新里譲[2]

[1]沖縄赤十字病院　健康管理センター，　[2]循環器内科

要　旨

症例１：50歳女性．23歳時脳塞栓症．胸部Ｘ線検査（X-P）で心陰影左下縁に結節影．胸部CT検査で左肺動脈分枝が拡張し左肺底部の結節まで螺旋状に連続しており左肺動静脈瘻と診断．塞栓術を施行された．症例２:29歳男性．X-P上心拡大より循環器内科紹介．心臓カテーテル検査で先天性心疾患やシャント疾患は否定され先天性心膜欠損症と診断された．稀な疾患で，若年で冠動脈疾患やシャント疾患がない場合の鑑別疾患として重要である．症例３：36歳女性．X-Pで右大動脈弓と右側下行大動脈，胸部CT検査で右側大動脈弓と左鎖骨下動脈起始異常（Kommerell憩室）を認めた．自覚症状はないが，加齢に伴い異常血管による食道などの圧迫症状出現や瘤破裂などの報告があるため定期的観察が必要．症例４-５：50歳男性と51歳男性．X-Pで左第３弓内側にリング状石灰化，冠動脈CT検査で巨大冠動脈瘤を認めた．病歴と冠動脈の形態から川崎病と診断．冠動脈バイパス術を施行．心陰影に重なる石灰化像はX-P読影上の重要な注意点の一つである．

Key Words：胸部Ｘ線異常，人間ドック，胸部CT検査，心陰影拡大，心血管疾患

はじめに

胸部Ｘ線検査は簡便かつ安価で被ばく量が少ないため日常診療において最も基本的な検査である．肺の異常の他に，縦郭，心臓・大動脈・肺動脈や骨の異常，リンパ節腫大，食道ヘルニアなどを発見することができる．

今回我々は胸部Ｘ線検査の異常陰影により，比較的稀な心血管疾患の発見のきっかけとなった５症例を経験したので報告した．

症例１

50歳女性．喫煙歴なし．23歳時脳塞栓症．その後の内科加療歴はない．人間ドック受診時の身体所見，血液生化学検査，心電図に明らかな異常はなかった．胸部Ｘ線検査（図１）正面像で心陰影左下縁に結節影を認め，側面像で胸椎椎体に重なる浸潤影を認めた．精密検査のため当院呼吸器科外来を紹介した．胸部単純CT検査（図２）では左肺底部に17mmの結節，左肺動脈の分枝が拡張し，結節まで螺旋状に連続し左肺動静脈瘻を疑われた．既往の脳塞栓症の原因と考えられた．大学病院で塞栓術を施行され引き続き通院中である．

胸部Ｘ線検査の読影において，正面像で心陰影に重なる浸潤影は見落とし易い肺野の異常であり注意を要す．また側面像において椎体に重なる肺野の浸潤影

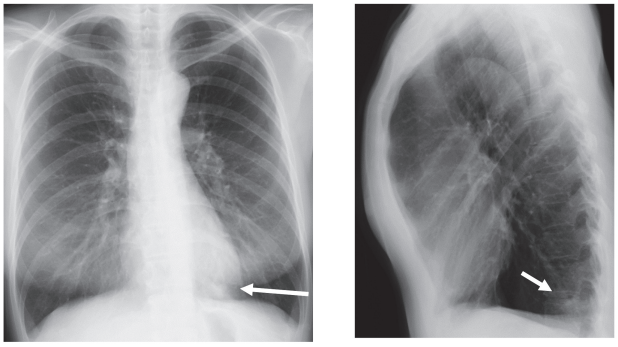

図１　胸部Ｘ線検査

正面像で心陰影左下縁に結節影を認め，側面像で胸椎椎体に重なり浸潤影を認めた．

（令和３年９月30日受理）
著者連絡先：田中　道子
（〒902-8588）沖縄県那覇市与儀1-3-1
沖縄赤十字病院　健康管理センター

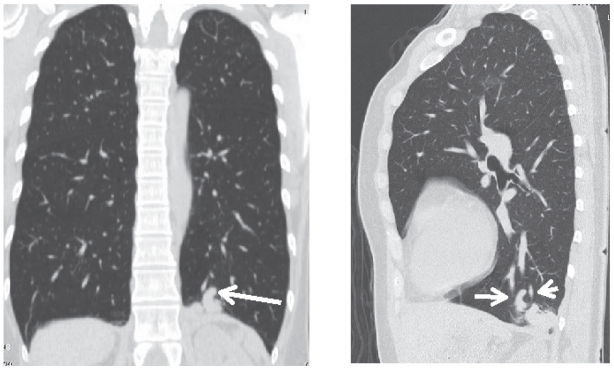

図２　胸部 CT 検査

左肺底部に17mmの結節，左肺動脈の分枝が拡張し結節まで螺旋状に連続し，左肺動静脈瘻を認めた．

の有無を確認することも重要である．

症例２

29歳男性．26歳時に受診した健康診断で心陰影拡大と心電図異常を指摘され，精査目的にて内科受診した．心エコー検査で心尖部に心筋緻密化障害を疑われ心臓カテーテル検査目的で入院した．冠動脈に有意狭窄はなく，左室造影で異常はなかったことより経過観察の方針となったが定期的な外来通院を脱落していた．29歳時当院健康診断を受診し，胸部Ｘ線検査（図３）で心陰影拡大，心電図異常を指摘された，また学生時代バレーボール部に所属し部活動も行っていたが，最近社会人バレーボールに参加する際に易疲労性を感じることより心精査のため当院循環器内科紹介された．心エコー検査では左室心筋緻密化障害は認めず，また MRI で大血管転移はなかった．左室収縮能は維持されていた．心臓造影 CT 検査（図４）で心膜欠損しており左室が左方後方へ偏移し．右室は前方にあり，肉柱の形状から解剖学的右室であった．左室も

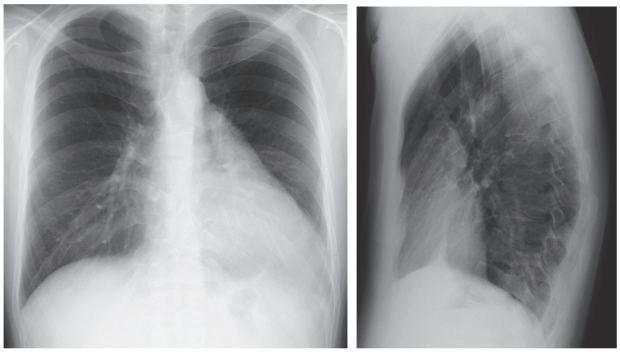

図３　胸部Ｘ線検査

心拡大（CTR58%）を認めた．

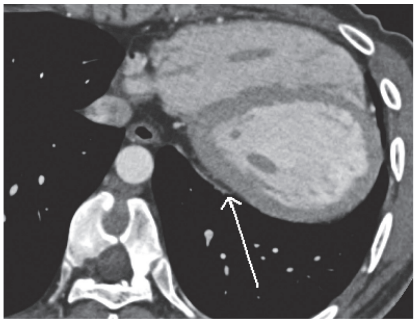

図４　胸部 CT 検査

心膜欠損部位（矢印）に一致して左室が左方後方へ偏移していた．右室は前方にあり，肉柱の形状から解剖学的右室．左室も形態から解剖学的左室であり大血管転移はなかった．

形態から解剖学的左室であり大血管転移はなかった．

心臓カテーテル検査では冠動脈に有意狭窄はなく，左心室造影では LVEF63% と維持されていた．壁運動異常はなく左心室壁への造影剤貯留はなかった．血液ガスサンプリングによる酸素飽和度のステップアップはなく先天性心疾患やシャントは否定され，先天性心膜欠損症と診断された．

先天性心膜欠損症は，胸部Ｘ線上の心陰影異常などから本症を念頭に置きながらも，他の心疾患との鑑別及び合併の有無を考慮しなければならない[1]．たとえば器質的心疾患，胸郭異常，さらに肺門異常陰影としての肺門部リンパ腫大，肺がん，縦隔腫瘍や大動脈瘤などとの鑑別が必要であろう．先天性心膜欠損は非常に稀な疾患である．本症の生命に関しての予後は一般には良好なことより，若年で冠動脈疾患やシャント疾患がない場合の鑑別疾患として重要である[2]．

症例３

36歳女性．家族歴，既往歴に特記すべきとこなし．人間ドック受診時の身体所見，血液生化学検査，心電図に明らかな異常はなかった．胸部Ｘ線検査（図６）で右大動脈弓と右側に下行大動脈を認めるため胸部 CT 検査（図７）を施行した．右側大動脈弓と左鎖骨下起始異常（Kommerell 憩室）を認めた．

Kommerell 憩室（図５）とは，胎生期の背側大動脈の退縮が不完全なために嚢状に遺残したもので，鎖骨下動脈の起始部異常に伴って発生することが多い．1936年に Burckhard F，Kommerell によって報告された．Kommerell 憩室は多くの場合，無症状で経過するが，瘤の気管や食道への圧迫により，発語障害，呼吸困難，嚥下困難等の症状を呈することがある[3)4)]．

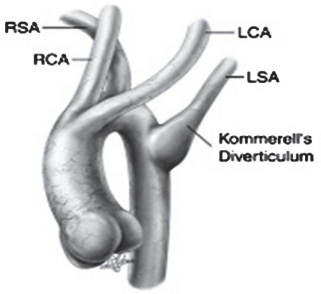

図５　Kommerell憩室

通常は右大動脈弓に合併し，右大動脈弓の近位より左総頸動脈（LCA），右総頸動脈（RCA）右鎖骨下動脈（RSA）が分かれ，一番遠位に左鎖骨下動脈（LSA）が出る．鎖骨下動脈の起始部したものを Kommerell憩室という[3]．

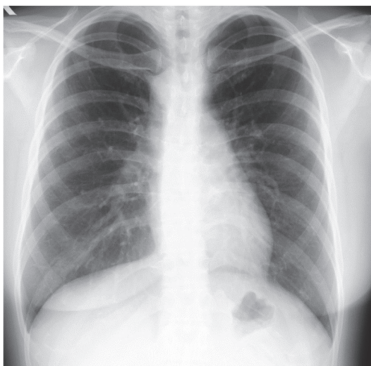

図６　胸部Ｘ線検査

右側大動脈弓と右側大動脈を認める．

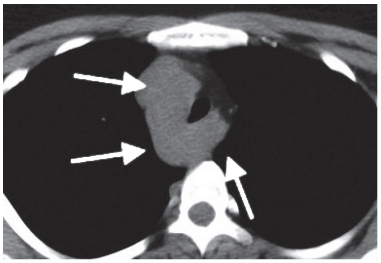

図７　胸部CT検査

右側大動脈弓と左鎖骨下動脈起始異常（Kommerell憩室）

本症例は現在自覚症状はないが，加齢に伴い異常血管による食道などの圧迫症状出現や瘤破裂などの報告があるため今後循環器科内科で定期的なフォローの方針となった．

症例４-５

50歳男性と51歳男性．小児のころに高熱の既往があるが詳細は不明．その後の日常生活で胸部症状なし．人間ドックでの胸部Ｘ線検査正面像で左第３弓内側にリング状石灰化を認めた（図８，図10）．冠動脈CT検査（図９，図11）で巨大冠動脈瘤を認めた．病歴と冠動脈の形態から川崎病と診断され，いずれもCABGを施行され循環器内科に通院中である．

筆者らは，人間ドックで発見された川崎病によると思われる巨大冠動脈瘤について，沖縄赤十字病院医学雑誌 Vol．25，No1，23-27，2019年で報告した[5]ので，詳細については参照していただきたい．胸部Ｘ線上心陰影に重なるリング状石灰化像は冠動脈石灰化を示唆する重要な所見である．

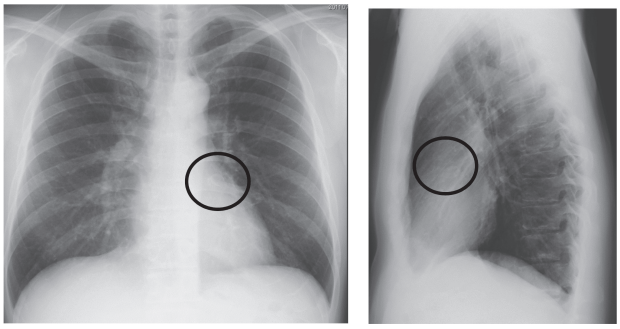

図８　症例４の胸部Ｘ線検査

左第３弓の内側にリング状の石灰化像

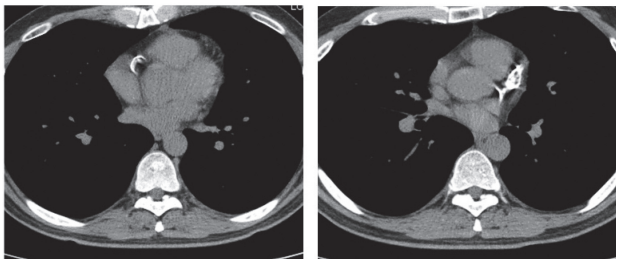

図９　症例４の心臓CT検査

右冠動脈近位部，左冠動脈主幹部から左前下行枝近位部及び左回旋枝に石灰化を伴う巨大冠動脈瘤を認めた．

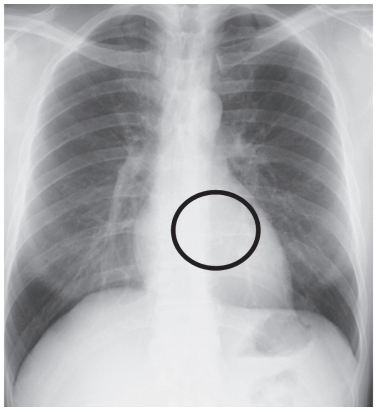

図10　症例５胸部Ｘ線検査

左３弓の内側に石灰化像像を認める．

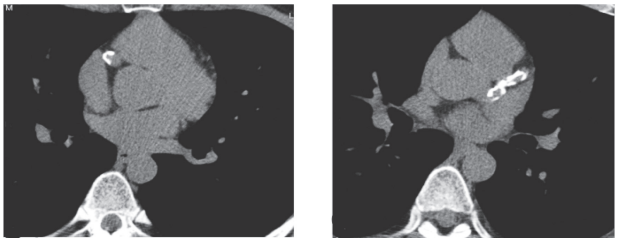

図11　症例５の心臓 CT 検査

右冠動脈近位部と左主幹部遠位部に壁石灰化を伴う巨大冠動脈瘤認める.

考察

胸部Ｘ線写真は，胸部領域全体像の把握と経時変化の観察が容易であるという大きな特徴を有する．しかも簡便に施行でき，低コストで被ばく線量は低い．したがって画像診断が発達した現在でも，日常診療において胸部Ｘ線の果たす役割はいまだに重要である．胸部Ｘ線写真の役割は１）病変検出，２）見出された病変について良悪性判定と鑑別診断，３）治療方針決定，４）治療後の経過観察，５）合併症診断などであろう[6]．人間ドックにおいても肺がん検診としてのみならず，その他肺疾患の検出，縦郭の評価，心臓・肺動脈や大動脈を含め心血管疾患の発見，肋骨・椎体骨折などの骨の異常，食道ヘルニアなどの検出ができる．

胸部Ｘ線検査読影の上での見落としには，不注意による見落としと，胸部Ｘ線検査で検出しにくい領域に生じたため見落としがある．見落としくい領域の存在を認識しておくことは重要で，わずかな濃度差を注意深く観察することで病変を拾い上げることが可能になる．

人間ドックでは聴診や心電図と合わせ，虚血性心疾患や弁膜症など器質質的心疾患の発見に至ることがあるが，今回我々は胸部Ｘ線検査の異常陰影より，比較的稀な心血管疾患の発見のきっかけとなった症例を経験し，胸部Ｘ線画像の果たす役割の重要性を報告した．

結語

人間ドックの胸部Ｘ線異常より稀な心血管疾患を発見したので報告した．今後も当健康管理センターでは，沖縄県の健康寿命延伸のために，がんの発見のみならず生活習慣病の改善やその合併症である心血管疾患の予防・発見に努めたい．

参考文献

１）村山晃，他：先天性心膜欠損症の２例　とくに心エコー図の特徴について，心臓，10(10)：1085-1089, 1987

２）松川哲之助，他：先天性心膜欠損症　自験７例による診断的考察，心臓，３(2)：152-158, 1970

３）高橋京助，他：Kommerell憩室を有する患者10名の胸部大動脈置換術の麻酔経験，Cardiovascular Anesthesia，18(1)：35-40, 2014

４）原田真吾，他：右大動脈弓に伴う Kommerell憩室の１例，日本心臓血管外科学会雑誌，3838(6)：368-371, 2009

５）田中道子，他：人間ドックで発見された川崎病によると思われる巨大冠動脈瘤の２症例，25(1)：23-27, 2019

６）藤澤英文：胸部Ｘ線写真―正常と異常陰影を見極める―，Japanese Journal of Lung Cancer，56(3) Jun 20：232-241, 2016

当科における逆生歯の一例

上　原　　健

沖縄赤十字病院　耳鼻咽喉科

要　旨

逆生歯は歯冠部が正常とは逆の方向に萌出し[1]，固有鼻腔内や上顎洞内，上顎骨内に転移した歯牙のこと[2]であり，大部分は無症状であることが多い[3]とされている．今回，当院で逆生歯芽の症例を経験したので報告する．症例は64歳男性で他院での内視鏡検査で右鼻腔底の隆起性病変を指摘されたため精査目的に紹介受診となった．症状は，時折，右鼻腔から軽度の膿性鼻汁がある程度であった．鼻腔内視鏡検査では右鼻腔底に骨性の隆起性腫瘤があり，単純CT検査では同部位に歯牙様陰影が認められ一部固有鼻腔内に突出していた．CT上，右上顎前歯が２本のみであったため正常歯の転移した逆生歯と考え全身麻酔下内視鏡下に同腫瘤を摘出した．摘出した病変は犬歯様であり病理検査では逆生歯の診断であった．逆生歯は，鼻汁，鼻閉，鼻出血の原因となることもある[4]ためQOLの面からも早期の外科的摘出を考慮すべきと考えられた．

Key Words：固有鼻腔内逆生歯芽

【はじめに】

逆生歯は歯芽の歯冠部が正常の萌出方向とは逆に鼻腔内や上顎洞内に萌出した疾患[1)2)]であり，多くは無症状に経過することが多いため通常の耳鼻咽喉科外来診療では鼻腔内逆生歯の症例に遭遇することは比較的稀である[3]とされている．

今回，当院で内視鏡下に摘出しえた鼻腔内逆生歯の１例を経験したので若干の文献的考察を加えて報告する．

【症例】

年齢　64歳　性別　男性

【主訴】

右鼻腔からの軽度の膿性鼻汁（ほぼ無症状）

【現病歴】

令和２年３月９日，嗄声症状にて近医耳鼻咽喉科を受診した際に喉頭内視鏡検査で，偶然，右鼻腔底に隆起性病変が認められたため，当院外来紹介受診となった．自覚症状はほぼないが，以前から，時折，右鼻腔からの軽度の膿性鼻汁があったとのことであった．

【既往歴】

頸動脈狭窄　某脳外科通院中

【アレルギー歴】

食物　なし　　薬物　なし

【手術歴】

なし

【初診時所見】

視診：両鼓膜鼻粘膜咽頭に異常所見はなかった．

鼻腔内視鏡検査：

右鼻腔底前方に痂疲と膿汁の付着のある骨性の隆起性病変があり，鉗子で把持すると軽度の動揺があるも固着していた（図１）．

副鼻腔単純ＣＴ検査：

右総鼻道底に歯牙様構造がみられ一部鼻腔内に突出していた（図２a）．

また，健側である左上顎歯列は前歯３本（小臼歯２本，大臼歯２本）と正常であったが，患側である右上顎歯列では前歯が２本と１本欠損していた（図２b）．このことから，同隆起性病変は右上顎正常歯の逆生歯

（令和３年９月22日受理）
著者連絡先：上原　健
（〒902-8588）沖縄県那覇市与儀1-3-1
沖縄赤十字病院　耳鼻咽喉科

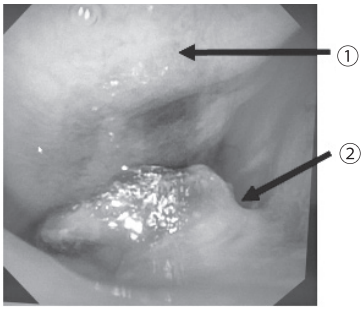

図１　初診時内視鏡所見
矢印①：右下鼻甲介前端　矢印②：痂疲に覆われた硬性組織

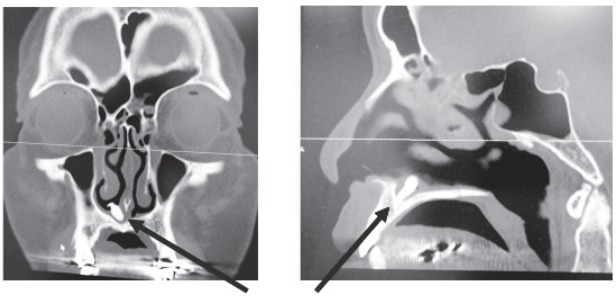

図２a　CT所見
矢印：歯牙様構造

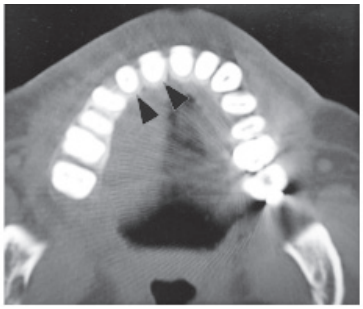

図２b　CT所見
矢頭：右上顎前歯が２本のみであり１本欠如している

と考えられた．

【臨床診断】

右固有鼻腔逆生歯

【手術所見】

病理診断及び症状改善の目的に，全身麻酔下に同腫瘤の抜去を施行した．内視鏡下に鼻腔内を観察すると右鼻限から１cm後方の総鼻道底部に鼻腔側に突出する骨性病変を認めた．これを鉗子で把持すると動揺があり，牽引して摘出を試みるも抵抗があった．そこで，左右にゆすりながら上方に牽引すると何とか摘出できた．摘出した腫瘤は，一方の先端が５角形に近く他端が尖った犬歯様の骨性病変であった．腫瘤抜去後の創部からの出血は軽度であったが念のため電気焼灼しガーゼで圧迫し手術終了とした．

【病理検査】

病理診断；逆生歯

病理所見；肉眼的に歯肉を貫くように歯芽を認められ逆生歯として矛盾はなく，歯肉には，扁平上皮様の上皮と，好中球・形質細胞を多く含む炎症性肉芽組織が観察された．また，放線菌隗，好中球の付着があり歯肉炎と考えられた（図３）．

図3　病理所見
全体的に細長い形状で犬歯様であった

【術後経過】

手術の２日後に右鼻腔内のガーゼを抜去し，３日後に退院となった，ガーゼ抜去後，出血等はなく術後１週間程度で抜歯窩は完全に閉鎖し上皮化され良好な治癒が確認できた（図４）．

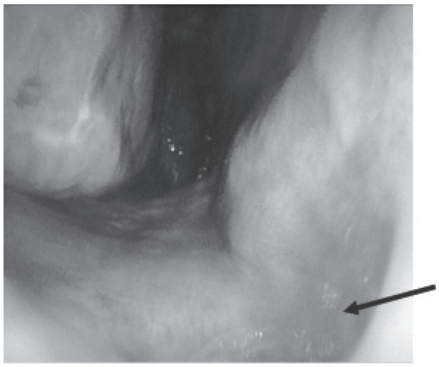

図４　術後内視鏡所見
矢印：抜歯窩は上皮化していた

【考察】

逆生歯とは，歯冠部が正常の萌出方向と逆方向に萌出した歯牙[1]のことをいい，正常歯列から外れ[5]，固有鼻腔，上顎洞内や上顎骨内に萌出することがある[2]とされている．

鼻腔内に萌出した逆生歯の報告は，本邦では1901年に金杉[6]によってなされて以来，140例以上の報告[4]があり大部分の症例が無症状であるため日常診療で遭遇することは比較的稀である[3]といわれている．

初診時の年齢は，川畠らが本邦における1982年以降に報告された固有鼻腔内逆生歯症例の論文を検討し，15歳以下が55.7％と過半数を占め，特に８歳前後も多かった[4]と述べている．一方，天野ら，小田ら，高田らによると50歳以上の症例が24.3％認められ[7]，女性が多かった[8][9]と報告している．若年者に多い理由としては，鼻閉，鼻漏，鼻内異物感の自覚症状を訴え受診する頻度が高くなる[7][9][10]ことと，健診の普及により早期に発見される傾向がある[8]ことが考えられている．また，50歳以上の症例では，更年期以降の骨の脆弱化により歯牙が萌出しやすくなる可能性がある[8]こととや発見されることなく高齢になった[7]ことが挙げられている．本症例では64歳であり，ほぼ無症状で健診の機会にも恵まれなかった可能性が考えられた．

性別に関しては，高田らは男性59％，女性37％であった[9]と述べ，また，古市らは男女比が1.8：1[10]，河合らは1.63：1[11]と報告し，男性に好発するとのことであった．本症例では，男性であった．

左右差に関しては，高田らは左側が52％を占めた[9]と述べ，大和田らは左側に57.7％[12]，古市らは左側に60.8％[10]，天野らは左側が65.6％[7]と左側に効率に発現すると報告している．左側に多い理由としては，左右切歯間縫合の閉鎖が左右同時ではなく左側が右側よりやや遅れる傾向があるため[9][10]と言われている．しかし，石井らの検討では，左側46.4％，右側48.1％と左右差がなく，左側に頻発することに証憑してはいけない[7][13]と述べている．
本症例では、右側であった。

また，逆生歯の発生部位は，固有鼻腔と上顎洞内と上顎骨内が９：４：１となり固有鼻腔が最も多い[14]とされている．この理由としては，固有鼻腔内の症例では，自覚症状が出現しやすく発見されにくいが上顎洞内及び上顎骨内のものは症状が乏しく発見されにくいため[15][16]と言われている．本症例では，固有鼻腔内の発生であった．

症状に関しては，川畠らは，鼻汁，鼻閉，鼻出血が全体の約40％を占め，15歳以下では無症状例または学校健診での発見例が41.2％であるが15歳以上の無症状例は7.4％であったと報告し，その理由として，小児は成人と比較し症状を訴えにくいため[4]と述べている．

本症例では，症状は軽度の膿性鼻汁のみでほぼ無症状であった．

歯種に関しては，過剰歯が，高田ら56％[9]，天野ら59.6％[7]，小田ら64.8％[8]と最も多かったことを報告している．しかし，石井らは，過剰歯43.3％，正常歯38.8％[13]，古市らは，過剰歯44.1％，正常歯38.8％[10]，大和田らは，過剰歯49.1％，正常歯47.4％[12]と報告し，過剰歯と正常歯の出現率はほぼ同程度であると述べており，今後も更なる検証を要すると考えられた．本症例は，歯列のＣＴ像より，正常歯の逆生歯であった．

形態に関しては，鼻腔内逆生歯の正常歯については，石井が切歯69.3％犬歯19.2％[13]，大和田が切歯59.3％犬歯37.0％[12]，古市が切歯50％犬歯40％[10]と報告し切歯と犬歯が大部分を占めていた．また，天野らも切歯と犬歯が大部分であった[7]と述べている．本症例で摘出した標本の形態は犬歯状であった．

治療に関しては，無症状でも鼻腔内に歯冠を露出した状態を放置すると，周辺粘膜に細菌感染による炎症性病変を呈する可能性がある[17]といわれ，小川らは，17歳の固有鼻腔内逆生歯の齲蝕例[18]を報告している．そのため，積極的に摘出すべき[4]とされており，内視鏡下に容易に鉗子による摘出可能な例が多い[19][20][21]とされている．本症例も，鼻腔内逆生歯が膿性鼻汁の原因となっており内視鏡下に容易に摘出できた．

逆生歯の発生原因としては，鈴木ら[22]による下記の分類がある[7]．

1　歯胚が翻転する場合
2　過剰歯胚による場合
3　切歯骨の転移による場合
4　乳歯が残存する場合（これに代わる永久歯の発生する場所がなく他の場所に発生する場合）
5　歯根が異常に長く発達して鼻腔・副鼻腔などに突出する場合
6　鼻底及び上顎骨が外傷または梅毒などのために破壊されて歯胚が移動する場合
7　解剖学的奇形の局所現象としてくる場合
8　歯牙と歯槽の平均発育が欠ける場合

本症例は，上記１の正常歯（犬歯）の歯胚の翻転に

よる逆生歯と考えられた.

【結語】

比較的稀な逆生歯の１例を経験した.

全身麻酔下内視鏡下に摘出でき、術後経過も良好であった.

本症例での鼻腔内逆生歯は正常歯の犬歯と考えられた.

QOLの向上のため逆生歯を発見した場合は摘出を検討すべきであると考えられた.

【参考文献】

１）山内大輔，綿谷秀弥，上田成久，他：埋伏過剰歯牙であった固有鼻腔内逆生歯牙の２症例．耳鼻咽喉科展望，42 : 604-608，1999

２）井上真規，中川千尋，小倉健二：鼻腔内逆性歯牙の１症例．耳展，51 : 222 ～ 225，2008

３）河本勝之，高橋直子，竹内裕美：逆生歯の２例．耳鼻 41 : 485-488，1995

４）川畠雅樹，大堀純一郎，黒野祐一：初診時に鼻腔内異物を疑われた小児逆生歯牙の２例．小児耳 30(3) : 299-303，2009

５）野坂瞳，柳原太一，麻植章弘：鼻腔逆生歯に対して内視鏡下で摘出した小児の１例．耳展，62 : 175 ～ 178，2019

６）金杉英五郎：鼻腔内歯芽発生の一例（歯牙過贅）並ニ「デモンストラチオン」．日耳鼻，79 : 73-81，1901

７）天野孝志，生駒尚秋：鼻腔内逆生歯の１例とその文献的考察．耳鼻 36 : 1126-1131，1990

８）小田明子，吉原俊雄：鼻腔内に萌出した逆生歯の１例．耳鼻 44 : 139-144，1998

９）高田弥生，佐野光仁：鼻腔内に発生した埋伏過剰歯例．耳鼻臨床 90 : 413-416，1997

10）古市暢夫，山本和久，大藤周彦，他：固有鼻腔内逆生歯牙症例．耳喉 47 : 559-565，1975

11）河合清隆，岩波清隆，徳川博武，他：固有鼻腔内過剰歯牙の１症例．医療 32 : 214-216，1978.

12）大和田武夫，福山隆子，池田雅俊，他：興味ある所見を呈した上顎の過剰逆生及び埋没歯牙嚢腫の１症例竝に其文獻的考察．耳鼻咽喉科 30 : 1069，1958

13）石井 正：上顎歯牙ノ位置異常ニ関スル研究（鼻腔ト歯牙トノ臨床的関係ニ就テノ研究 第二部）．日耳鼻 33 : 666-698，1927

14）清水俊之，西屋圭子，内田淳，他：逆生歯牙による上顎洞炎の１症例．JOHNS 21 : 541-544，2005

15）本田哲朗，吉田知之，伊藤真郎，他：逆生歯牙６例の臨床的考察．耳展 24 481-485，1981

16）髙木千晶，梅田実希，大西将美：鼻腔内に萌出した逆生歯牙の３例．日鼻誌 57 : 611-615，2018

17）Dayal PK，Dewan SK : Eruption of a tooth into the nasal cavity due to osteolyelitis．J Laryngol Otol 95: 509-512，1981

18）小川静男，小川裕三：固有鼻腔内歯牙萠出並びに埋伏症例について．日耳鼻 80 : 944，1977

19）Lee FP: Endoscopic extraction of an intranasal tooth: A review of 13 cases．Laryngoscope，111: 1027–1031，2001

20）森田直子，藤田修治，森田武志，他：逆生歯の内視鏡による摘出．耳鼻臨床，96：1091–1094，2003

21）渡辺哲生，本幡瞳，鈴木正志，他：鼻腔内に発生した逆生歯の３例．耳鼻臨床，101: 349–354，2008

22）鈴木盛明：上顎洞内過剰逆生歯牙の１例．耳鼻臨床，51 : 63-65，1958

アミド型麻酔薬に即時型アレルギーを生じた２例

上原絵里子[1)]，花城ふく子[1)]，渕辺　誠[2)]，福島聡一郎[2)]，大湾美香子[2)]

[1]沖縄赤十字病院　皮膚科，　[2]麻酔科

要　旨

41歳女．既往で食物・薬剤アレルギーなし．頸管無力症のため腰椎麻酔下に膣式手術を施行した．高比重ブピバカイン（製品名マーカイン）を注入17分後より血圧低下が出現し，その５分後には40台まで低下した．意識レベルはクリアで，昇圧剤使用し血圧回復ののち手術施行された．同剤のプリックテストは陰性で，スクラッチテストは陽性．リドカインの皮膚テストは陰性．32歳女．既往でリドカインのアナフィラキシーあり．またアセトアミノフェンのアレルギーあり．右踵骨骨折整復固定目的で，ロピバカイン（製品名アナペイン）による伝達麻酔施行した．麻酔開始２分後に咽頭，眼瞼に掻痒感が出現した．その後眼瞼浮腫が増悪したため，全身麻酔に変更した．プリックテストでロピバカインが陽性，皮内テストでブピバカイン疑陽性．アミド型麻酔薬アレルギーは非常にまれであるが，文献的考察も含め報告する．

Key Words：ブピバカイン，ロピバカイン，即時型アレルギー，皮内反応，プリックテスト

（はじめに）

局所麻酔薬は化学構造の違いからエステル型とアミド型の２つに分類される．

日本で使われる局所麻酔薬は全部で14種類あり，多くはアミド型である[1)]．

アミド型局所麻酔薬は，エステル型に比べ抗原性が低く，比較的安全性の高い局所麻酔薬として知られているが，本邦でもアナフィラキシーを発症した症例が複数報告されている．このたび，ブピバカイン，ロピバカインに即時型アレルギーを発症した２例を経験したため，文献的考察も含め報告する．

（症例）

症例１：41歳女性．主訴は腰椎麻酔後の血圧低下，口唇腫脹，咳嗽，大腿の紅斑．

家族歴は特記すべきことなく，食物・薬剤アレルギーなし．

既往歴は，頸管無力症のため，４回の頸管縫縮術．

今回，５回目の頸管縫縮術目的で，腰椎麻酔が施行された．

１％リドカイン（キシロカイン）５mlずつ，塩酸ブピバカイン（マーカイン）投与13分前，５分前に投与．高比重マーカインを３ml　注入し，その５分後にセフメタゾール点滴施行した．

マーカイン投与17分後に血圧低下出現．40台まで低下し，冷感，気分不良，咳嗽が出現した．意識は清明で，昇圧剤開始され，マーカイン投与70分後に手術開始，110分後に手術終了となった．

麻酔薬や抗生剤のアレルギーを疑い，皮膚テストを施行した．

プリックテストでは，ブピバカイン，セフメタゾールは陰性であった．しかし，スクラッチテストでは，ブピバカインに陽性反応を認めた．（図１）

リドカインはプリックテスト，皮内テストとも陰性であった．

症例２：32歳女性．主訴は伝達麻酔後の咽頭・眼瞼掻痒感，眼瞼浮腫．

既往歴に歯科麻酔のアナフィラキシー，アセトアミ

（令和３年５月24日受理）
著者連絡先：上原　絵里子
（〒902-8588）沖縄県那覇市与儀1-3-1
沖縄赤十字病院　皮膚科

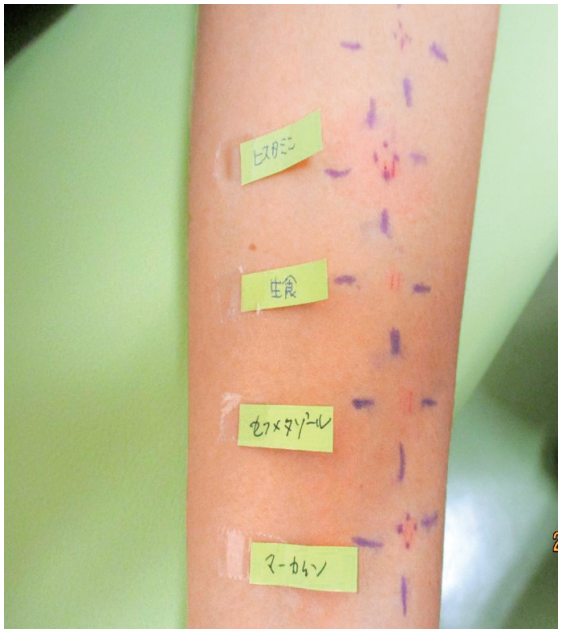

図１：スクラッチテスト　マーカイン陽性

ノフェンのアレルギーあり．

現病歴は，右踵骨骨折整復固定術目的で，ロピバカイン（アナペイン）の伝達麻酔が施行された．ロピバカインを右膝窩坐骨神経に注入後，２分で咽頭部，両眼周囲に掻痒感が出現した．

19分で両眼瞼浮腫が増悪したため，全身麻酔に変更となった．44分で左前頸部，左前胸部に紅斑出現，64分には皮疹消失した．

ロピバカインのアレルギーを疑い，麻酔科からの希望で同剤と他の局所麻酔薬もともに皮膚テストを行った．

プリックテストでは，ロピバカインに陽性反応を認めた．リドカイン，ブピバカイン，ポプスカイン，オーラ，シタネストは陰性であった．（図２）

皮内テストでは，ブピバカインが疑陽性でリドカインとオーラは陰性ではあるが，若干の反応が見られた．（図３）

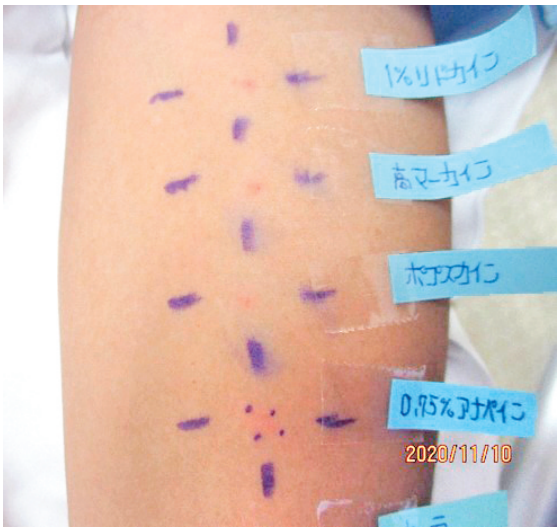

図２：プリックテスト　アナペイン陽性

図３：皮内テスト　マーカイン疑陽性

以上より，症例１はブピバカインの即時型アレルギー．症例２はロピバカインの即時型アレルギーでブピバカインも交差反応の可能性が考えられた．

（考察）

局所麻酔薬は，化学構造の違いからアミド型とエステル型の２つに分類される．

局所麻酔薬の構造は，共通して３つのパートから構成されている．すなわち①芳香族残基　②アミノ基　③それら２つを結ぶ中間鎖　からなる．中間鎖はアミド結合，あるいはエステル結合しており，局所麻酔薬の分解に関係している．アミド型は肝臓で分解され，現在使用されている局所麻酔薬の多くがこのタイプに属する．一方，エステル型は血漿コリンエステラーゼで分解される[2)]．エステル型は para-aminobenzoic acid（PABA：パラアミノ安息香酸）の誘導体である．PABAは，日焼け止めクリームなどに広く用いられて

おり，かぶれ（接触皮膚炎）などのアレルギー素因をもつ者も多い物質であるため，アミド型よりアレルギー反応を生じる危険が高い．そのため，現在臨床で用いられている局麻薬はアミド型である[3]．

最も多く使用されるリドカイン，また本症例で使用されたブピバカイン，ロピバカインもアミド型である．歯科麻酔で使用されるオーラ，シタネストもアミド型である．エステル型はプロカインなどがある．

アミド型局所麻酔薬の防腐剤として含まれるパラベン類やピロ亜硫酸ナトリウムに対するアレルギーについても既に報告がある．これらの報告などから，防腐剤を含有しない製剤の使用が一般的になりつつある[4]．アンプルやポリアンプル入りのカルボカイン，ロピバカイン，レボブピバカインには防腐剤が含まれていない[3]．

今回使用された薬剤のブピバカイン（マーカイン）はメピバカインの誘導体である．ほかの局所麻酔薬に比較して，ブピバカインは心毒性が強いため，硬膜外麻酔，伝達麻酔時に使用される頻度は減ってきている．しかし神経毒性が少なく持続時間が長いため，脊髄くも膜下麻酔で最も使われている薬剤となっている[1]．

1980年頃からブピバカインの局所麻酔薬中毒に関連した心停止，重篤な不整脈への関心が高まった．ブピバカインは左・右旋性混合体（ラセミ体）であり，そのうちの右旋性光学異性体が毒性に関係することが明らかとなった．毒性を減ずる目的で右旋性体を分離除去し，左旋性体のみのレボブピバカインが登場した．同様に左旋性体のみの化合物のロピバカインも，毒性の少ない局所麻酔薬として開発された[2]．

ロピバカイン（アナペイン）はブピバカインのブチル基をプロキル基に置き換えた薬剤である．光学異性体のＳ体のみを製品化している．長時間作用性で効力も強いが心毒性は低い．低濃度での痛覚遮断と運動神経の分離に優れているため，早期離床に貢献する．この特性と術後疼痛に対する適応が初めて認められた局所麻酔薬（2001年）であるため，術後硬膜外鎮痛に最も広く使用されている[1]．

発症要因として齊藤らは，白血球遊走試験（Leukocyte Migration Test;LMT）を応用して食物・薬剤アレルギー既往歴との関連性について検討し，アミド型局所麻酔薬 LMT 陽性23例のうち，過去に何らかの薬剤でアレルギーを発症した患者は８例（39.1％）で，食物アレルギー既往率は13％であった．抗菌薬や NSAIDs に比べ２倍以上の LMT 陽性値を示し，薬剤の中ではアミド型局所麻酔薬による発現率が高い傾向を示していた．薬剤，食物，疾患いずれに対しても総合的にアレルギー体質を有する患者に対して，アミド型局所麻酔薬は，アレルギーの発現リスクが高いことを示唆している[5]

また局所麻酔薬は，近年医療用だけでなく，OTC 薬にも多くの含有製剤が商品化されている点や，添加物である防腐剤を含む日用品の使用により感作される可能性があることから，今後局所麻酔薬のアレルギーが増えるかもしれない．

●検査

今回２例ともに皮膚テスト（プリックテスト，スクラッチテスト，皮内テスト）を行った．

即時型（Ｉ型）アレルギーの検査項目としては，皮膚テスト（プリックテスト，スクラッチテスト，皮内テスト），抗原特異的 IgE 抗体測定，トリプターゼ血中濃度測定，ヒスタミン遊離試験，除去試験・負荷試験などがある[9]．

プリックテストは，アレルゲンを皮膚に１滴おとし，プリックランセットで静かにアレルゲンを刺し，すばやくティッシュペーパーで拭いて，15分後に判定する．

ヒスタミン二塩酸塩を陽性コントロール，生食を陰性コントロールとする．膨疹の直径 mm（最長径とその中点に垂直な径の平均値）を測定する．ヒスタミンの２倍を４＋，同等を３＋，1/2を２＋，1/2より小さく生食より大きいものを１＋，生食と同等を（－）と判定する．

判定結果２＋以上を陽性とする．

プリックテストが陰性の場合はスクラッチテストにすすむ．プリックランセットないしは細い注射針（23G）で，皮膚に対し出血しない程度に５mmの線状の傷をつける．判定はプリックテストと同様に行う．

皮内テストは，アレルゲンを真皮内に注射することによりアレルゲンを皮膚内に吸収させて生体と反応させる検査方法である[10]．各疾患に適した試薬を事前に入手もしくは自己で調整する．抗生物質などの薬剤は，薬剤に添付されている場合はそれを用い，添付されていない場合は，適宜希釈したものか実際に用いる注射液を使用する．

即時型アレルゲン検出のために，皮内テスト用の注射器（0.01mlの目盛がついている注射器）を用いて，アレルゲン液0.02mlを皮内に注射する．検査部位としては前腕屈側を用いる．アレルゲンを注射したのち，15分後に結果を判定する．判定基準を表１に示す．

15～20分で蕁麻疹様膨疹あるいは偽足様突起などを生じた場合に陽性と判断する．

表１：皮内反応判定基準（即時型アレルギー反応）[10]

判定	膨疹（mm）	発赤（mm）
陰性（－）	0～5	0～9
疑陽性（±）)	6～8	10～19
陽性（＋）	9～15	20～30
強陽性（＋＋）	16以上	40以上

膨疹と発赤の長径と短径の平均で表し成績とする

●発症様式

脊髄くも膜下麻酔，伝達麻酔が施行され，退室時に皮膚掻痒感，全身発赤，呼吸困難，血圧低下を認めた症例もあった[7]．一般に，脊髄くも膜下麻酔で使用する局所麻酔薬によるアナフィラキシー様反応は，薬剤投与からアレルギー症状発現までの時間が数十分と長いことが特徴である．これは薬剤が脳脊髄液から血中に移行するまでに要する時間と考えられている．したがって一般のアナフィラキシー様反応のように薬物投与直後に発生しないことが多いので，薬剤投与後比較的長時間の観察が必要とされる[8]．

●アミド型局麻剤の代替薬について

アレルギー既往のある妊婦で，術前の*in vitro*の検査で，リドカイン，メピバカイン，ブピバカインがすべて陽性か擬陽性であったため，会陰切開時に１％塩酸ジフェンヒドラミンを用いた報告がある．塩酸ジフェンヒドラミンは抗ヒスタミン薬であるが，リドカインと構造が類似しており，１％塩酸ジフェンヒドラミンは１％リドカインと同等の局所麻酔作用をもつとされている[6]．

（結語）

１．アミド型局所麻酔薬の即時型アレルギーを２例経験した．

２．１例はブピバカインによる．スクラッチテスト陽性．

３．もう１例はロピバカインによる．プリックテスト陽性．

またブピバカインも皮内テスト疑陽性であり，交差反応が考えられた．

４．麻酔薬への防腐剤混入は減っているが，市販薬（OTC薬）でリドカインなど局所麻酔薬が含有されているものも数多く，無自覚で感作されているリスクがある．

５．アミド型は安全な局所麻酔薬と考えられているが，このような観点から，使用時注意が必要である．

（文献）

１）樋口秀行：局所麻酔に使用する薬剤の常識11．OPE nursing　25(1)：42-50　2010

２）横山正尚：局所麻酔薬．レジデント　6(12)：44-50　2013

３）竹浪民江：局所麻酔薬の副作用　種類によって毒性に差はある．LiSA　22(6)：568-573　2015-6

４）齊藤幹央：アミド型局所麻酔薬における添加物アレルギーの関与．アレルギーの臨床　36(6)：48-53　2016

５）齊藤幹央：アミド型局所麻酔薬過敏症患者における食物・薬物アレルギー既往率に関する検討．アレルギーの臨床　35(9)：52-56　2015

６）松本美志也：アミド型局所麻酔薬　副作用とその対策．LiSA　12(1)：14-20　2005

７）大岩　史：局所麻酔薬でアナフィラキシーショックが疑われた１例．日本臨床麻酔学20会誌　30(6)：S249　2010

８）六角由紀：塩酸ブピバカインによる脊髄くも膜下麻酔でアナフィラキシー様反応を起こした１例　日臨麻会誌　25(2)：175-178　2005

９）矢上晶子：皮膚アレルギーテストの結果をどう活かすか？　Visual　Dermatology 27(3)：258-263　2008

10）矢上晶子：皮内テストのやり方を教えてください．皮膚アレルギーフロンティア　10(3)：52　2012

寡分割照射が腰痛緩和に有効であった子宮体癌傍大動脈リンパ節転移の1例

草田武朗[1,2]，上里忠和[3]，伊佐智博[4]，石川周子[1]，吉田和泉[1]，新立孝作[1]，上地励[1]，宜保昌樹[1]

[1)] 沖縄赤十字病院　放射線治療室　[2)] 琉球大学大学院医学研究科放射線診断治療学講座　[3)] 沖縄赤十字病院　産婦人科　[4)] 沖縄赤十字病院　整形外科

要　旨

緩和医療の分野において30Gy/10回の放射線治療はしばしば用いられる．さらに近年では20Gy/5回など照射回数および照射期間を短縮した寡分割照射も行われるようになってきた．今回，子宮体癌傍大動脈リンパ節転移の腰椎浸潤に伴う腰痛に対して寡分割照射を施行し，短期間で症状の改善と病変の縮小も見られた症例を経験したので報告する．症例に応じて寡分割照射を選択することで，放射線治療期間中の患者への負担を軽減した上で，短期間に疼痛緩和を得られる可能性があると考える．

Key Words：寡分割照射，放射線治療，緩和，鎮痛，子宮体癌

【はじめに】緩和医療の分野においてがん患者の約半数は疼痛を有していると報告されており，疼痛管理は重要な課題となっている[1,2]．疼痛緩和の方法としてはオピオイドや非ステロイド性抗炎症薬といった薬物療法の他に放射線治療がある．疼痛緩和を目的とする放射線治療では処方線量を30 Gy / 10回とするのが標準であるが，近年では20 Gy / 5 回などの寡分割照射も用いられるようになった[3－5]．今回，当院で寡分割照射が腰痛緩和に有効であった子宮体癌傍大動脈リンパ節転移の症例を経験したので報告する．

【症例】70代，女性
【主訴】腰痛
【既往歴】虫垂炎（20才，術後），高血圧症
【現病歴】X－５年に血尿を主訴に近医受診し，精査加療目的で当院紹介受診となった．エコー検査で子宮腫瘤が見られ，子宮内膜の生検で endometrioid adenocarcinomaを同定した．CT検査では傍大動脈リンパ節などの所属リンパ節や遠隔臓器への転移は見られなかった．子宮体癌と診断し，子宮全摘出術および両側付属器切除術を施行した．術後病理診断は Carcinoma of the endometrium，endometrioid adenocarcinoma，grade2，pT1b，ly1，v3であった．術後化学療法としてパクリタキセルとカルボプラチンによる triweekly TC療法を導入したが，２コース目直後に発症した腎盂腎炎と CVポート感染を契機に化学療法は中止となった．その後，外来で経過を観察していたが，膣断端の擦過細胞診や CT検査で再発を疑う所見は見られていなかった．X年に歩行困難となるほどの腰痛を発症したため当院に救急搬送され入院となった．

【身体所見】
身長 148.1cm，体重 91.4kg，BMI 41.7，血圧 110 / 86 mmHg，脈拍 104 / min，呼吸数 24/min，SpO2 95%（room air），体温 37.0℃．
腰痛の Numeric Rating Scale（NRS）10 / 10点，performance status 4（腰痛による運動制限）．

【画像所見】
胸腹部単純 CTで傍大動脈リンパ節および縦隔リンパ節に腫大が見られた．傍大動脈リンパ節病変に関しては第３腰椎レベルでは腰椎浸潤を伴う7.8×6.2 cmの腫瘍が見られ腰痛の原因と考えた（図１－A）．また，第12胸椎レベルでは腫瘍の大きさは6.4×1.7cmであった（図２－A）．縦隔リンパ節病変に関しては，第４胸椎レベルで気管周囲に7.4×3.8 cmの腫瘍が見

（令和３年７月21日受理）
著者連絡先：草田　武朗
（〒902-8588）沖縄県那覇市与儀1-3-1
沖縄赤十字病院　放射線科

られた（図３－A）.

【放射線治療】

処方線量は20Gy/5回とし，Clinac iX（Varian, Medical Systems, Palo Alto, Ca, USA）で10 MV X線を用いて第11胸椎上縁～第５腰椎下縁の範囲に４方向からの３次元原体照射を行った（図４）．最大線量が処方線量の120.7%と高値であったが，正常臓器は耐用線量内であることを確認した上で照射を行った.

嘔気および嘔吐のため１日照射休止期間があったが，照射期間中に他の有害事象は見られなかった.

【臨床経過】

放射線治療開始と同時にトラマドール、アセトアミノフェンおよびデノスマブも開始された．照射終了１週間後には傍大動脈リンパ節病変の縮小と腰痛改善が見られ始め，照射終了２週間後には腰痛は NRS 1/10点まで改善した.

腰痛改善後は他院転院しリハビリを継続していたが，胸水貯留の増悪および呼吸苦が出現し当院に再度救急搬送された．その際の胸腹部単純 CT で照射範囲内であった傍大動脈リンパ節病変は第３腰椎レベルで4.5×2.2 cm（図１－B），第12胸椎レベルで5.1×0.9 cm（図２－B）と縮小が見られた．また，第３腰椎では腰椎浸潤部に骨化が見られた（図１－B）．しかし，照射範囲外であった第４胸椎レベルの縦隔リンパ節病変は気管周囲に7.2×3.7 cmであり，縮小は見られなかった（図３－B）．胸水貯留の増悪と呼吸苦は縦隔リンパ節転移に伴う上大静脈症候群と判断し，縦隔リンパ節病変にも放射線治療を行うこととした.

【考察】緩和医療の分野において放射線治療はしばしば用いられている．本症例は子宮体癌傍大動脈リンパ節転移に対して放射線治療を行い，重篤な有害事象なく良好な腰痛緩和が得られた１例であった.

今回の傍大動脈リンパ節病変に関しては病理検体を得ることはできなかったが，本症例の原発巣は病理検査で endometrioid adenocarcinoma と診断して

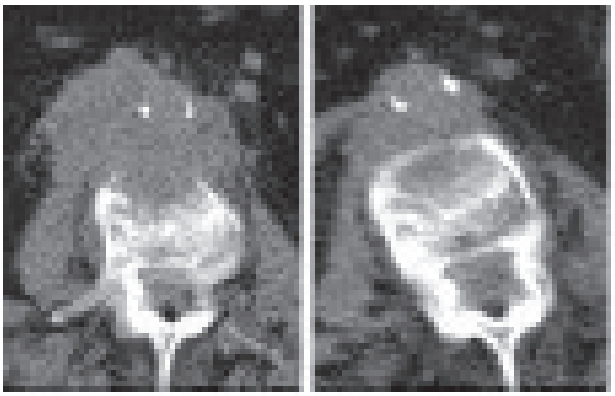

A　　B

図１：第３腰椎レベルの CT所見推移

A：再発時，B：照射２ヵ月後

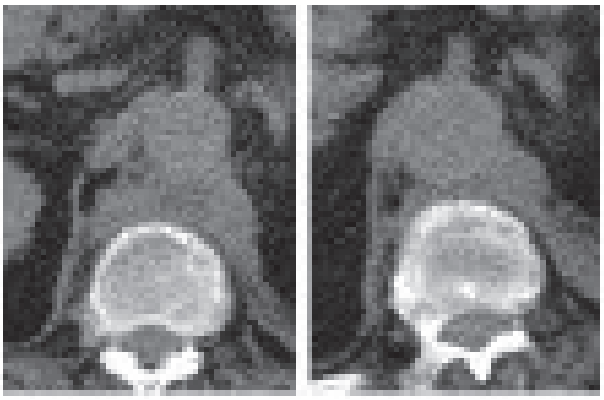

A　　B

図２：第12胸椎レベルの CT所見推移

A：再発時，B：照射２ヵ月後

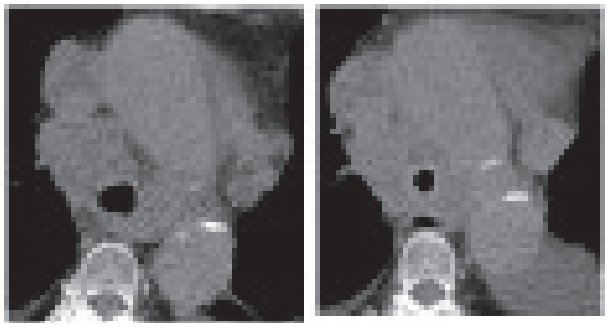

A　　B

図３：第４胸椎レベルの CT所見推移

A：再発時，B：照射２ヵ月後

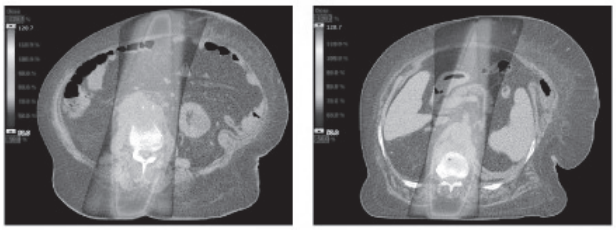

A　　B

図4：放射線治療の線量分布図

A：第３腰椎レベル，B：第12胸椎レベル

おり，臨床経過および病変の局在から原発巣と同一の adenocarcinoma と考えられた．Adenocarcinoma は放射線感受性が低いと考えられているが，本邦のガイドラインや欧州のコンセンサス・カンファレンスで再発・進行期の子宮体癌に放射線治療の選択肢が挙げられており，本症例の治療効果も鑑みると子宮体癌の大部分を占める adenocarcinoma であっても疼痛緩和に放射線治療が有効な症例はあると考える[6, 7]．

緩和医療の分野における放射線治療では処方線量を30Gy/10回とすることが多いが，米国放射線腫瘍学会のガイドラインで30Gy/10回の他に，8Gy/1回，20Gy/5回，24Gy/6回が紹介されるなど，単回照射や寡分割照射も行われるようになってきている[3]．単回照射であれば1日，寡分割照射であれば1週間程度で放射線治療を完了することができるため，30Gy/10回よりも治療期間を1～2週間程度短縮することが可能となる．この放射線治療期間の短縮によって得られる利点は2つあると考える．

利点の1つ目は放射線治療に伴う負担の軽減である．緩和的放射線治療は比較的侵襲の少ない治療ではあるが，治療を必要とする症例の中には本症例のように病変に伴う疼痛が強い場合もあり，短時間の姿勢維持や移動でも苦痛を与える可能性がある．治療期間を短縮することはこの放射線治療に伴う苦痛を軽減することにつながると考える．

利点の2つ目は効果発現までの期間の短縮である．放射線治療は効果が発現するまでに放射線治療終了後1ヵ月程度を要すると考えられている[4]．このため単回照射や寡分割照射によって短期間で放射線治療を完了することは効果発現までの期間の短縮にもつながると考える．また，早急な疼痛緩和を必要とする症例に対しては，十分な放射線治療の効果が現れるまで薬物療法など他の治療法も併用することが効果的であると考える．

一方で，単回照射や寡分割照射には注意を要する点も2つあると考える．

注意点の1つ目は治療効果の持続期間である．単回照射や寡分割照射では鎮痛の強度は30Gy/10回と同等であるが，比較的高い頻度で症状が再燃すると報告されている[3, 4]．本症例では幸い症状の再燃は見られなかったが，治療効果の持続期間を重視する場合，すなわち数ヶ月以上の予後が期待される症例では，30Gy/10回の方が望ましいと考える．

注意点の2つ目は高線量域のリスクが増加する点である．放射線治療では1回線量が大きいほど生物学的効果が高くなることが知られている[5]．単回照射や寡分割照射では1回の照射線量が大きくなるため高線量域と正常臓器の局在についてこれまで以上に注意が必要と考える．本症例では3次元原体照射によって正常臓器の耐用線量内で照射を完了することができたが，照射方法の調整だけでは正常臓器の線量を十分に低減できない症例の場合は30Gy/10回の方が望ましいと考える．

【結語】寡分割照射が腰痛緩和に有効であった子宮体癌傍大動脈リンパ節転移の1例を経験した．寡分割照射によって短期間に低負担で疼痛緩和を得られる場合もあると考える．

【引用文献】

1）van den Bauken-van Everdingen MH，de Rijke JM, Kessels AG，et al.Prevalence of pain in patients with cancer：a systematic review of the past 40 years. Ann Oncol 18(9)：1437-49, 2007.

2）Morita T，Miyashita M，Shibagaki M，et al. J Pain Symptom Manage 31(4)：306-16, 2006.

3）Lutz S，Balboni T，Jones J，et al. Palliative radiation therapy for bone metastases：Update of an ASTRO Evidence－Based Guideline. Pract Radiat Oncol. 7 (1)： 4-12, 2017.

4）Chow R，Hoskin P，Chan S，et al. Efficacy of multiple fraction conventional radiation therapy for painful uncomplicated bone metastases：A systemic review. Radiother Oncol 122(3)：323-331, 2017.

5）日本放射線腫瘍学会．放射線治療計画ガイドライン2020年版．金原出版．東京，2020.

6）日本産婦人科腫瘍学会．子宮体がん治療ガイドライン2018年版．金原出版． 東京，2018.

7）Colombo N，Creutzberg C，Amant F，et al. ESMO － ESGO － ESTRO Consensus Conference on Endometrial Cancer：diagnosis，treatment and follow-up. Ann Oncol 27：16-41, 2016.

シートベルト外傷による小腸穿孔をきたした１例

渕向　達郎[1]　豊見山　健[2]　佐々木　秀章[2]

[1]沖縄赤十字病院　初期臨床研修医　[2]外科

要　旨

交通事故に伴うシートベルト外傷で小腸穿孔をきたした症例を経験したので報告する．

交通外傷による死亡事故はシートベルトが法で義務付けられてから件数は著しく減少しているが，一方でシートベルトの着用に伴う外傷の割合が増加している．シートベルトの着用に伴う外傷はシートベルト外傷として知られており，受傷のメカニズムやその特徴から特有の損傷部位や臨床経過を来す．

本症例は受傷当日の腹部CTでは明らかな腹腔内臓器損傷部位を指摘できなかったが，保存的に経過観察とされていた受傷２日後の腹部CTで腹腔内遊離ガスを認め，小腸穿孔の診断で緊急手術に至った一例であった．シートベルト外傷に伴う小腸穿孔に関して，その特徴や臨床経過を文献をもとに考察する．

Key Words：交通外傷，シートベルト外傷，腸管損傷，小腸穿孔，外傷性小腸損傷

今回，当院で経験したシートベルト外傷による小腸穿孔をきたした１例を報告する．

【症例】

24歳　女性

【現病歴】

軽自動車で走行中に突然の気分不良が出現．休憩しようと道路脇に車を止めようとしたがその際に目眩症状も出現し，気がついた時には道を逸れ，民家のシャッターに衝突していた．本人の意識はその直後に戻った．現場に居合わせた通行人が患者を車の中から出して救急要請を行った．シートベルト装着，エアバッグ作動あり．

【既往歴・アレルギー歴】特記事項なし

（令和３年11月16日受理）
著者連絡先：渕向　達郎
（〒902-8588）沖縄県那覇市与儀1-3-1
沖縄赤十字病院　初期臨床研修医

【来院時バイタルサイン】

E4V4M6　JCS1-1

BP：106/63mmHg，HR：77回/分，RR：18回/分，SpO2：96％（Room air）

強い疼痛のため不穏であったが，明らかな呼吸や循環の異常は認めなかった．

【来院時身体所見】

：頭頸部に外傷なし．

右肩から左下腹部にかけて，また下腹部全体にシートベルトと一致する範囲で皮下出血様所見あり．

腹部は平坦軟だが激しく痛がる様子．著明な自発痛と圧痛を認めた．反跳痛ははっきりしなかった．

恥骨部に圧痛なし，骨盤の動揺性なし．

四肢には明らかな変形や外傷所見なし．

【腹部エコー】

：Focused Assessment with Sonography for Trauma（以下略，FAST）で陽性．モリソン窩にごく僅かだが，線状に腹水を認めた．脾周囲，ダグラス窩に明らかな腹水はなかった．

上記の診察から胸腹部に強い衝撃が加わった可能性が高いことと，FASTが陽性であることから腹腔内出血や臓器損傷を積極的に疑い，血液検査，胸部，腹部レントゲン検査，trauma pan -scan CT，心電図検査が行われた．

【血液検査データ】表 1

WBC，AMYの軽度上昇，D-dimer高値は認めるが，他に明らかな異常所見を認めなかった．

表 1 ）救急外来血液検査データ

血液一般	生化学	AMY：142 U/l
WBC：12.7×103/μl	TP：7.4g/dl	尿酸：4.2 mg/dl
RBC：4.6×10^6/μl	Alb：5.0g/dl	BUN：12.8 mg/dl
Hb：13.9 g/dl	T－Bil：1.5 mg/dl	ｸﾚｱﾁﾆﾝ：0.67 mg/dl
Ht：43%	AST：43U/l	eGFR：89.2
Plt：256×10^3/μl	ALT：27U/l	CK：195 U/l
	LD -IFCC：336 U/l	Na：145 mmol/l
凝固	ALP－IFCC：47 U/l	K：3.4 mmol/l
PT－INR：0.99	γ－GTP：10 U/l	Cl：104 mmol/l
aPTT：25.2秒	Glu：123 mg/dl	CRP：0.01 mg/dl
D-dimer：10.3μg/ml	HbA1c：5.3％	

【画像検査】：

胸部レントゲン写真で気胸や骨折，腹腔内遊離ガス，胸水貯留などの異常所見なし．

腹部レントゲン写真で骨盤部に明らかな骨折所見なし．

頭頸部 CTでは外傷に伴う急性期所見は認めなかった．

胸腹部単純・造影 CTでは，胸部で両側の肺末梢にすりガラス影の所見を認めた．特にシートベルト着用部位と一致する部位で目立った．また腹部でシートベルト着用部分に一致すると思われる部位で腹壁損傷とが見られ，またダグラス窩に腹腔内液体貯留を認めたが，明らかな腹腔内遊離ガスや臓器損傷は見られなかった（画像 1 ）．

画像 1　初日の CT画像（胸部，腹部）

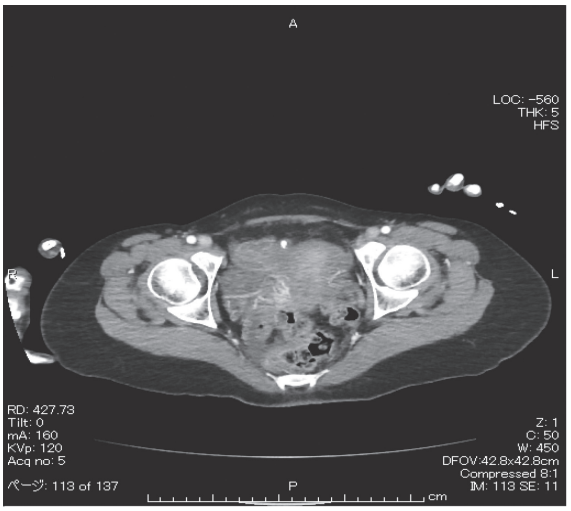

画像 1 a：ダグラス窩に腹水貯留を認める．

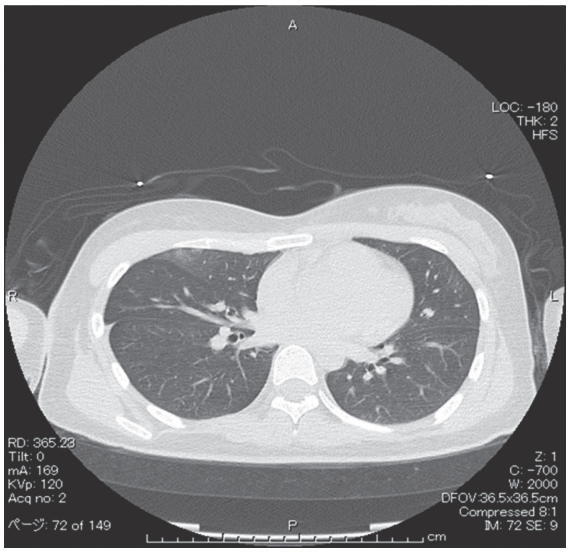

画像 1 b：両側肺抹消ですりガラス影の所見を認める．

【心電図】

心拍数：72回 / 分，洞調律，QTc：0.449秒

バイタルサインに大きな異常なく，血液検査でも緊急性を疑わせる所見は認めなかった．CT画像上も肺挫傷，腹壁損傷，少量腹水を認めたものの，他の臓器損傷に関してははっきりした所見はなかったため緊急手術の必要性はないと判断された．肺挫傷，腹壁損傷の診断，また腸管損傷の疑い，そして体調不良と画像検査での肺所見から Covid-19肺炎の疑いで ICUでの保存的治療，経過観察目的入院となった．

【入院後の臨床経過】

受傷当日（day1 とする）は ICU入室後も全身状態

やバイタルサインに大きな変化はなかった．

来院時から認めていた激しい腹部の自発痛に関しては鎮痛薬の使用はあったものの，day2の朝には改善傾向にあった．腹部所見も新規に出現した所見はなく，シートベルト痕の残存はあったが，明らかな膨隆や圧痛の増悪所見は認められなかった．経過観察目的に行った腹部エコーでも胃の拡張は認められたが，その他の新規の腹腔内臓器の損傷や腹腔内液体貯留の増加の所見は無かった．

しかし，day2の夜間に心拍数120ー130程度の洞性頻脈と39度台の発熱を認め，day3の朝には血液検査で新規にCRP:30.71と上昇を認めた．（表２）再度の腹腔内損傷の精査目的に腹部単純・造影CTを行ったところ，右骨盤内の小腸係蹄の拡張と広範囲の壁肥厚，肝前面と骨盤内に遊離ガス像，下腹部内の脂肪織濃度上昇を認めた．また腸間膜動静脈に沿って索状の濃度上昇が見られ，循環障害も疑われた（画像２）．上記から小腸損傷を疑い，緊急開腹手術の方針となった．

表２）Day3の検査データ

血液検査一般	ALP-IFCC：34 U/l
WBC：6.5/μl	アミラーゼ：91 U/l
RBC：4.0×10^{6}/μl	尿酸：2.8 mg/dl
Hb：11.9 g/dl	BUN：14.1 mg/dl
Plt：99×10^{3}/μl	クレアチニン：0.48mg/dl
	eGFR：128
生化学	CK：1137 U/l
TP：5.2 g/dl	Na：136 mmol/l
T-Bil：1.6 mg/dl	K：3.8 mmol/l
AST：43 U/l	CRP：30.71 mg/dl
ALT：21 U/l	
LD-IFCC：236 U/l	

画像２）緊急手術の日のCT画像

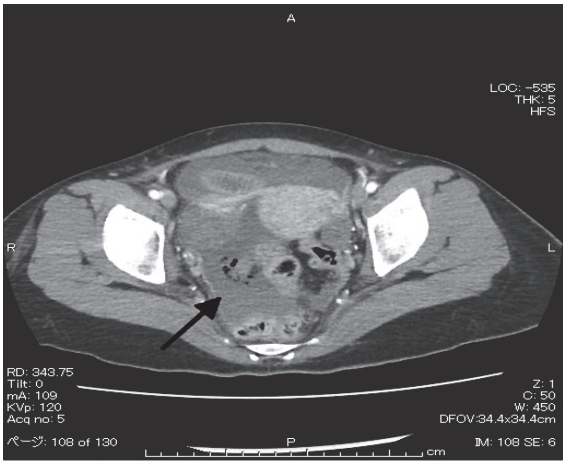

画像２a：腹水の増加．骨盤内の腹水に気腹出現．

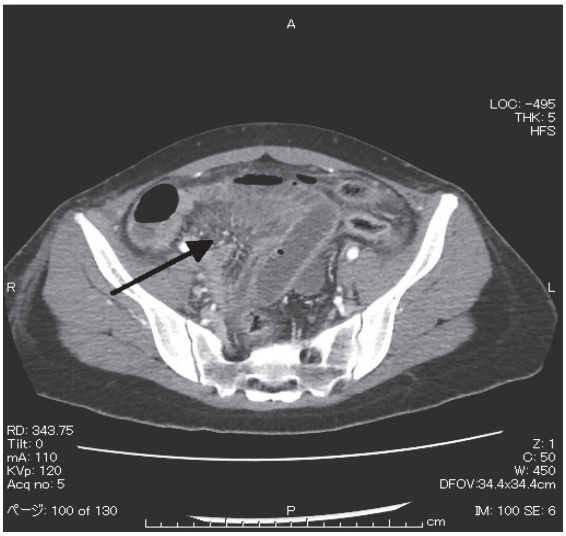

画像2b：骨盤内の小腸係蹄は拡張し，広範囲に壁肥厚がみられる．肝前面と骨盤内に遊離ガス像，下腹部内の脂肪織濃度上昇を認めた．また循環不足を思わせる腸間膜動静脈に沿って濃度上昇がみられる．

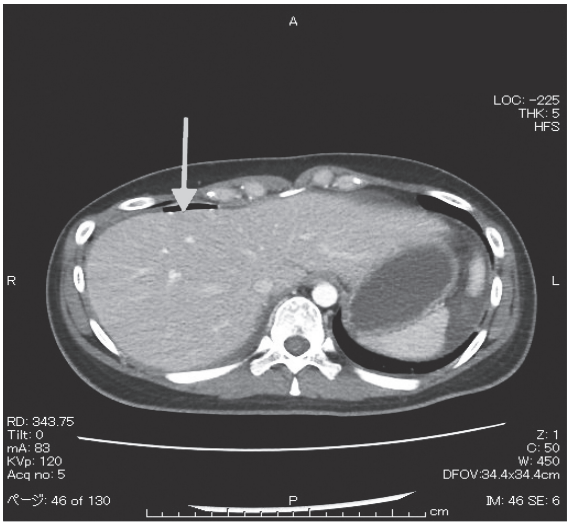

画像２c：肝前面に気腹の出現

画像３）術中写真

画像３a：回腸末端から約90cmの部位に５mm大の穿孔部を認めた.

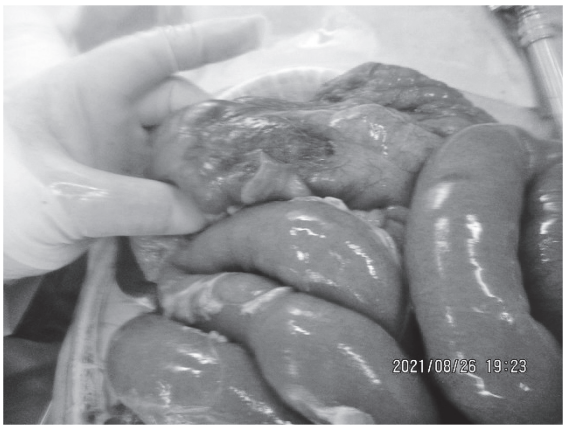

画像３b：横行結腸に漿膜損傷部位

【術中所見】

腹部正中切開で開腹した．小腸は拡張し，混濁した便汁様の腹水を認め，腸管に白苔の付着も認めた．小腸を腹腔外へ引き出し，損傷部位の検索をすると，回腸末端から約90cmの部位に５mm大の穿孔部を認めた．（画像３a）明らかな腸管壊死の所見は認めず，外傷によるものと思われた．Albert-Lembert縫合で単純閉鎖した．腸管壊死の所見はなかったので，デブリードメントは行わなかった．上記部位の他に盲腸，上行結腸，横行結腸に漿膜損傷を認めた（画像３b）ため，漿膜筋層縫合を行い，補強した．胃は拡張している所見であったが，損傷はなく，十二指腸も損傷を認めなかった．ダグラス窩に５mmの閉鎖式ドレーンを留置した．

下腹部腹壁で皮下脂肪の断裂，一部腹直筋の断裂を認めたため，筋膜縫合を行い，閉創した（画像３）．

【術後経過】

微熱が数日間続いたが，それ以外のバイタルサインに異常はなく，腹部エコー検査とCTで術後の経過フォローを行った．腹腔内の液体貯留や腹腔内膿瘍も見られたが，抗生剤投与により消失が見られた．また十二指腸水平脚の狭窄と胃拡張，小腸の浮腫像が認められた．これらも経過観察のみで改善があった．

術後11日目に経腸栄養を開始，術後14日目に食事再開．その後経過問題なく，術後18日に退院となった．

【考察】

自動車にシートベルトとエアバッグが義務化されてから，交通事故における致命的な頭部外傷や胸部外傷は減少している．一方でシートベルトに起因した鈍的腹部外傷が増加傾向にあり，いわゆるシートベルト外傷として知られている．鈍的腹部外傷の臓器損傷部位としては，胃，十二指腸，肝臓，脾臓，膵臓，横隔膜などあるが，特に腸管損傷例が多いとされる[1)]．

シートベルト外傷で鈍的腹部外傷が起こる機序としては，交通事故による衝撃でシートベルトが腸骨稜から腹部へ滑ることで腹部に直接衝撃が伝わり臓器損傷が起こる．これをサブマリン現象という（図１）[1) 2)]．

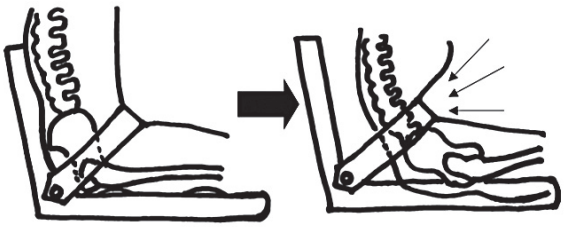

図１　サブマリン現象〔文献１）から引用〕

腸骨稜で固定されたシートベルトが事故の衝撃で腹部へ滑ることで、腹部に衝撃が直接伝わり腹腔内臓器損傷が起こる。

また腹部臓器損傷の中で腸管損傷例の頻度が高いとされるが，

１）シートベルトと脊柱の間に挟まれることによる直接外力

２）シートベルトの圧迫により形成された閉鎖空間の内圧上昇

３）腸間膜や血管の牽引

といった機序が考えられている[1) 2) 3)]．

また腸管損傷を部位別に見てみると，小腸損傷が最も多い．腹腔内の広い範囲を占めており，かつ全腹壁からの保護が少なく，瞬間的に鈍的な外傷が加わった

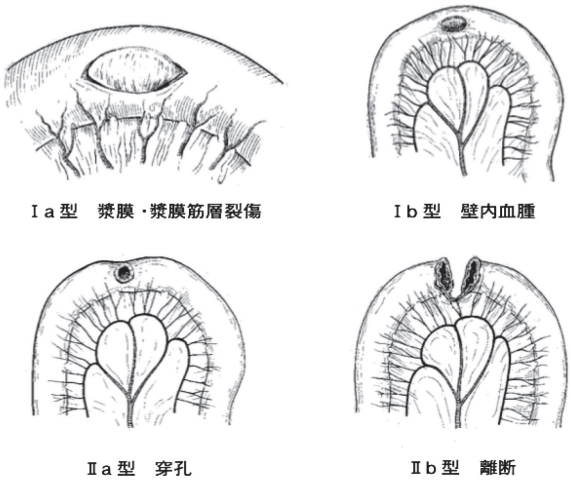

図２，消化管損傷分類2008（日本外傷学会）
〔文献４）から引用〕

Ⅰ群：非全層性損傷で損傷部の消化管の連続性が保たれ，消化管内容の管外への漏出が見られない場合.
Ⅱ群：全層性の損傷だが，消化管の一部でも連続していたらａ（穿孔）と表現し，大きさは問わない．Ｂは消化管の全周にわたり，完全に離断した状態.

表３）115病変の分類

Ⅰ群　非全層性損傷		
ａ　漿膜・漿膜筋層裂傷	6	5.2%
ｂ　壁内血腫	2	1.7%
Ⅱ群　全層性損傷		
ａ　穿孔	60	52.2%
ｂ　離断	6	5.2%
血行損傷を伴うもの		
全層性損傷を伴わないもの	3	2.6%
全層性損傷を伴うもの	2	1.7%
計	115	

文献５）のデータを４）の分類に基づいて表にしたもの

時に最も損傷されやすいためと考えられている．大腸は周辺部に位置するために鈍的外傷は直接的には及びにくいが，弁の存在や靭帯ないし，腸間膜による固定のため回盲部や横行結腸，Ｓ状結腸に損傷が見られることが多い.[3]

日本外傷学会は消化管損傷分類を2008年に提唱している[4]（図２）．上原らの行った外傷性小腸損傷74症例115病変の検討から引用すると，消化管損傷の分類のうち，頻度としてはⅡａ型が最も多く，この当時の分類は今と多少異なる部分があり，現在使用されている分類法に基づいて分類するとⅡａ型は，52.2％と半数を占めた（表３）．また開腹手術で小腸損傷が見られた場合の他臓器の合併損傷の頻度は35.1％，小腸損傷のみが認められた症例では21％で小腸の複数箇所に損傷を認めた．外傷性小腸損傷は比較的高い確率で腹腔内の他臓器損傷の合併や，小腸の複数箇所の損傷を認めることがわかった[4）5]．

小腸損傷の診断に関しては容易ではないことが多い．腹膜刺激症状が明らかな場合や，画像検査で腹腔内遊離ガス像がある場合は，診断は容易であるが，初診時に腹部症状が軽微である場合や，その他の外傷部位の痛みにより腹部症状がわかりにくくなってしまう場合もある．また腹腔内遊離ガスを検出するためにはCTが有用とされているが，それでも初診時には明らかな遊離ガス像が認められない例も少なくない．その理由として小腸液は中性に近いため，初期には激しい炎症反応を呈さないことや，小腸の損傷部位が早期に大網や小腸壁に覆われ一時的に閉鎖されるなどにより，緩徐に腸管内容物が漏出するためと考えられている．その後，炎症性麻痺性イレウスの病態となり腸管内圧上昇による穿孔部からの腸管内容が再度漏出し，症状が増悪するという発生機序が考えられる．腹腔内の遊離ガスの発見が遅れる原因も上記の機序によって，腸管内から腹腔内へのガスの移行を妨げるためと考えられる[2)5]．その他に有意な所見として身体所見でシートベルトの圧痕がある場合は，腸管の多発損傷，多発穿孔，他臓器損傷が発生する傾向がある[6)7]との報告や，腹部CTにおける外傷後の腹水貯留が外傷性の腸管損傷の存在を示唆する所見となりうるという報告もある[9]．

一方で診断が難しく，小腸損傷は見逃される事もある．外傷後に病院で診察を受けた際には腹部症状が軽微であったために帰宅となり，その後に死亡した例[8]や，穿孔に至らずとも瘢痕狭窄から腸閉塞を来す症例も報告されている．[3]シートベルト外傷による外傷性の小腸損傷の存在を疑った場合には入院の上，腹部所見，CT画像による慎重な経過観察を行い，手術時期を逸することがないように注意することが肝要とされる．

本症例を振り返ると，初診時には腹壁損傷もあり，腸管損傷の腹部所見との区別は困難で，他に画像検査等でも小腸損傷の所見ははっきりしなかったが，外傷性腹腔内臓器損傷の存在を疑った経過観察入院中に，症状が悪化し再度行われた腹部CTで診断し，開腹手術に至った．シートベルト外傷における小腸損傷とし

て概ね典型例と思われた.

結語

シートベルト外傷に伴う外傷性小腸穿孔の 1 例を経験した．外傷性小腸損傷は初診時には腹部症状がはっきりしないことや，画像検査で明らかな腹腔内遊離ガス像を認めないことがあり，診断に苦慮することがある.

受傷機転や症状，理学所見から小腸損傷が疑われる場合は，来院時の検査のみですぐには除外をせず，入院管理とした上で経時的で慎重な経過観察を行い，手術時期を逸しないようにすることが必要である.

引用文献：

1）太田智之，他：シートベルトによる腹腔内臓器損傷に対する治療戦略.「特集 腹腔内臓器損傷（肝を除く）の治療戦略」，日本腹部救急医学会雑誌，32：1201-1207, 2012

2）和久利彦，他：シートベルト着用者における小腸損傷 6 例の検討．日本臨床外科学会雑誌，64(9), 2171-2174, 2003

3）内藤英二，他：シートベルトに起因する腸管損傷．日本医科大学雑誌．66巻第二号．1999

4）日本外傷学会臓器損傷分類2008

5）上原浩文，他：外傷性小腸損傷74例の検討．日本臨床外科学会雑誌，63(7), 1616-1620, 2002

6）田口宏一，他：シートベルト着用に起因する小腸破裂症例の検討 .日本臨床外科学会雑誌．61(5), 1217-1222, 2000

7）大村健史，他：シートベルトによる腸管穿孔症例の検討．日本腹部救急医学会雑誌，36：1173-1176, 2016

8）益田倫夫，他：シートベルト損傷に起因した小腸穿孔による医療関連死 2 事例．法医の実際と研 2007; 50:87-93

9）Yu-Chun Wang,　他 Hollow organ perforation in blunt abdominal trauma: the role of diagnostic peritoneal lavage. Am J Med,2012 May;30(4):570-3.

髄膜炎菌性肺炎の一例

ジョッツィ麻由[1)]，我謝正平[2)]，當銘玲央[2)]，内原照仁[2)]，那覇唯[2)]，赤嶺盛和[2)]

[1]沖縄赤十字病院　初期研修医　[2]呼吸器内科

要　旨

症例は71歳の男性．喘息，COPD，肺癌で外来通院中．呼吸苦，発熱を主訴に当院外来を受診した．喀痰塗抹グラム陰性双球菌を認め，モラキセラによる市中肺炎として治療を開始した．その後，喀痰培養ではモラキセラは検出されなかった．質量分析を行った結果，*Nisseria Meningitidis* が検出された．市中肺炎の起炎菌として髄膜炎菌は珍しく，市中肺炎の起炎菌としては症例報告が数例ある程度である．しかし，グラム染色ではモラキセラとの区別は困難であり，治療も一般的な市中肺炎起炎菌によるものとは変わらないため，見逃されている可能性はあるかもしれない．今回は早期に質量分析を行ったことが診断に有用であった．

Key Words：髄膜炎菌性肺炎，市中肺炎，質量分析

はじめに

髄膜炎菌は，一般的には髄膜炎等，侵襲性髄膜炎菌性感染症を起こす重要な起炎菌である．また稀に肺炎を起こすことが報告されている．今回髄膜炎菌による市中肺炎の症例を経験したので報告する．

症例

【症例】71歳，男性

【主訴】呼吸苦，発熱

【現病歴】肺気腫，肺癌のためにHOT導入（安静時は酸素３L，労作時は酸素４L）後，当院呼吸器内科で定期的に通院中あった．呼吸苦，倦怠感が出現したため，入院４日前に外来を受診した．喀痰培養を提出，その際，喀痰塗抹グラム染色で陰性双球菌を認め，モラキセラが疑われ，外来で対症療法とした．その後，入院前日22時頃からは呼吸苦悪化を認めた．翌日午前１時頃から発熱，全身倦怠感を認めた．経過を見ていたが，10メートル歩くだけでも呼吸苦を感じるようになり，当院救急外来を受診した．

（令和３年11月16日受理）
著者連絡先：ジョッツイ　麻由
（〒902-8588）沖縄県那覇市与儀1-3-1
沖縄赤十字病院　初期臨床研修医

【既往歴】肺気腫，喘息，直腸癌（５年前に直腸切断術＋人工肛門切除術），左上葉肺癌（放射線治療後），高血圧

【手術歴】直腸癌

【アレルギー】特記すべき事項なし

【内服】バルサルタン，アムロジピンベシル酸塩

【飲酒歴】飲まない

【喫煙歴】20～40本／日　20～71歳まで

【現症】黄色痰を伴う咳嗽あり．鼻汁なし．咽頭痛なし．全身倦怠感あり．関節痛なし．悪寒なし．戦慄なし．嘔気なし．嘔吐なし．

【バイタルサイン】GCS：E4V5M6　体温 39.0℃　血圧 144/99mmHg　脈拍 110回/分，呼吸数 24回/分　SpO2 96％（酸素３L）

【身体所見】

眼：眼瞼結膜貧血なし，眼球結膜黄染なし

胸部：肺音　右肺音でwheezeを聴取する．両側肺野でcrackleを聴取する．

心音　リズム整，心雑音なし

腹部：明らかな異常所見なし

四肢：皮疹なし．浮腫なし．末梢冷感なし．

【初診時検査所見】

血液検査所見（表１）ではWBC1.49×10^4/μL，CRP

4.80mg/dl と炎症反応高値を示した．尿検査（表２）では明らかな尿路感染を疑う所見は認めなかった．新型コロナウイルス抗原検査は陰性であった．

表１　検査結果①

＜血液検査＞

WBC 14,900/μl	RBC 4.6 × 10^6/μl	T.Bil 0.6mg/dl	Na 141mmol/L
Neut　85.7%	Hb 13.9g/dl	AST 21U/	K 3.8mmol/L
Lymph 7.7%	Ht　41%	ALT 16U/L	Cl 101mmol/L
Eo 0.9%	MCV 88fL	ALP 76U/L	CRP 4.80mg/dl
Baso 0.3%	血小板　289/μl	γGTP 34U/L	グルコース 144mg/dl
	PT　12.0 秒	BUN 11..9mg/dl	
	INR　1.03	クレアチニン 1.06mg/dl	
	PT 95.4%	eGFR 53.6	
	aPTT 24.9 秒		

表２　検査結果②

＜動脈血液ガス＞

pH:7.44 pCO2:39.3mmHg pO2:114.0mmHg

cLac:1.7mmol/L HCO3:26.3mEg/L ABE:3.3mmol/L AG:11.5mEg/L

＜尿所見＞

尿定性：混濁（－）、潜血（－）、亜硝酸（－）、白血球（－）

＜その他＞

SARS-Cov-2 抗原（－）

インフルエンザ抗原（－）

【画像所見】

胸部レントゲン（図１）では左肺上葉に陰影を認める．これは以前放射線治療を行っていた肺癌の陰影である．左下肺にすりガラス影を認めた．胸部 CT(図２）では左下葉に淡い濃度上昇を認めた．

図１　入院時胸部レントゲン

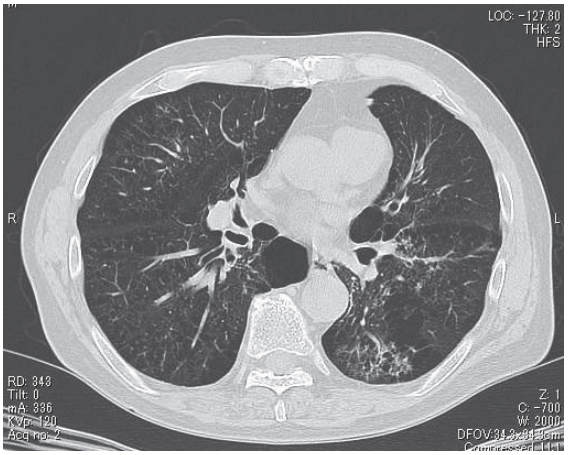

図２　入院時胸部 CT

【塗抹グラム染色】

白血球に貪食されるグラム陰性球菌を認めた．

【喀痰培養】

喀痰の性状は P2であり，サンプルとしては良好と考えられた．白血球に貪食されるグラム陰性双球菌を認めたことからモラキセラと考えたが，通常の喀痰培養の培地ではモラキセラは検出されなかった．

【入院後治療経過】

発熱，頻呼吸，頻脈，SpO2低下があり，検査所見で炎症反応高値を認めたため，細菌性肺炎を考えた．モラキセラが起炎菌の可能性が高いが，基礎疾患に肺疾患があるため緑膿菌の可能性も考慮し，セフトリアキソン，レボフロキサシンで治療を開始し，また，COPDの急性増悪もありうると考え，ステロイド投与も開始した．

入院後１日目に，喀痰培養の質量分析で *Nisseria Meningitidis* が検出された．グラム染色の結果と喀痰培養の結果が一致しないことから，質量分析へと検査を進めていたことが奏功した．

新型コロナの抗原検査は陰性であったが，発熱，COVID-19に典型的ではないが肺炎像を認めていたため，個室管理で接触，飛沫感染対策を実施．髄膜炎菌が検出されたが感染管理の点では特に問題が生じることはなかった．

髄膜炎菌が起炎菌の肺炎と診断した．抗生剤はセフトリアキソンのみに変更した．

入院３日後の血液検査では WBC1.94× 10^4/μL，CRP2.70mg/dl，入院５日後の血液検査では WBC1.53 × 10^4/μL，CRP0.67mg/dl と WBC は依然高値である

が，CRPは改善傾向を認め，肺炎像が改善していることも確認し，入院後７日目に退院となった．

【考察】

髄膜炎菌は髄膜炎等の侵襲性髄膜炎菌感染症を起こすことが知られているが，稀に肺炎を起こすことが知られている．髄膜炎菌性肺炎の症例報告は少数ながら存在し，1984年～2015年までの論文を検索した研究では，16件の髄膜炎菌性肺炎の臨床報告がある．患者の年齢の中央値は42歳で，男性に有意に発生していた[1)]．更に，フィンランドの報告では市中肺炎の162例で髄膜炎菌を起炎菌とする肺炎は６例あった[2)]．日本の総合病院20施設の３年間市中肺炎の起炎菌を追跡したが，髄膜炎菌が起炎菌の市中肺炎は認めなかった[3)]．因みに16件の髄膜炎菌性肺炎のうち，２件は血液培養も陽性となったが，通常の侵襲性髄膜炎菌感染症のような激烈な症状を呈することはなく回復した．

非常に症例が少ないが，髄膜炎菌はヒトの鼻咽腔に定着しており，その保菌率は日本では0.4％であり，実際は髄膜炎菌性肺炎の症例は潜在的に存在している可能性はある[4)]．しかし，喀痰グラム染色ではグラム陰性球菌であるモラキセラとの判別は困難であり，症状も大きな差異はない．また，市中肺炎であれば喀痰培養を積極的に出している総合病院だけでなく，対症療法中心で喀痰培養を提出しないクリニックまたは病院で治療が行われていることが考えられる．髄膜炎菌性肺炎と一般的な市中肺炎では，治療に大きな差はないことから，市中肺炎として診断，治療された症例の中に，髄膜炎菌性肺炎が含まれている可能性は十分にあると考えられる．

侵襲性髄膜炎菌感染症では医療関係者に予防投与が実施されるが，髄膜炎菌性肺炎に対して予防投与するかどうかは，症例数が少ないこともあり，一定の見解が得られていない．この症例では，COVID-19に準じた感染対策を行っていたため，予防投与は行わなかった．

【結語】

通常対応であれば，一般的な市中肺炎の一例として終わってしまっていたかもしれないが，質量分析による精査で，稀な髄膜炎菌性肺炎を診断することが出来た．症例報告が少ないために，市中肺炎の起炎菌として積極的に検索されていないが，0.4％の人が保菌していることを考えると，実際には潜在的髄膜炎菌性肺炎はかなり見逃されている可能性は否定できない．髄膜炎菌性肺炎から侵襲性髄膜炎菌感染症へと進展した症例報告はないが，予防投与等，感染対策をどうすればいいのか一定の見解が待たれる．

【引用文献】

１）J Hirai, *et al*., J Infect Chemother 22(12):833-836, 2016
２）Y Kerttula, *et al*., J infect 14(1):21-30, 1987
３）A Saito, *et al*., J infect Chemorther 12(2):63-69, 2006
４）H Tanaka, *et al*., 感染症学会雑誌 79(8):527-533, 2005

看 護 研 究

終末期がん患者の意思決定支援
～患者と家族の今後の療養場所についての意向の違い～

知　念　柚　花

沖縄赤十字病院　５階東病棟　看護部

はじめに

がん患者とその家族は診断された時から終末期に至るまで，治療や療養場所の選択など様々な意思決定が求められる．また，終末期にあるがん患者は病状の進行に伴い，気づけば意思決定が困難となり，最終的な意思確認ができないまま最期を迎えるというケースも少なくない．がん患者が最期まで自分らしく生きるためには，医療従事者が，患者や家族の「今後どのように日常生活を過ごしたいか，どう生きたいか」という思いを理解し，意思決定を支援していく必要がある．

今回，大腸がんの多発肝転移と肺転移，腹膜播種で予後が数ヶ月と予測される終末期の患者を受け持った．入院中にイレウスを繰り返し，ステロイド治療を行っていたが効果なく，病状の進化に伴いADLも徐々に低下していた．Ａ氏は化学療法はこれ以上実施できないことの説明を受け，積極的治療から症状緩和治療の段階へ移行している状況であった．今後の療養場所について意思決定を行う時期に，本人と家族と相談していくなかで「家に帰りたい」という患者と，「介護者がいなく自宅退院は難しい」と考えている家族の思いが異なるなかで，患者や家族にとって何が最善なのかをともに考え支援していく必要性を感じ介入を行った．本事例では，終末期患者の意思決定支援に対する関わりの過程を学んだので報告する．

Ⅰ．事例紹介

患者紹介：Ａ氏　60歳代　男性

現病歴：直腸がんストーマ増設後，多発肝転移，肺転移，腹水，胸水貯留，腹膜播種

既往歴：アルコール性肝硬変，白内障，腰椎圧迫骨折

ADL：元々杖歩行，ストーマも自己管理できていた．

生活背景：４人兄弟の２番目．若い頃から県外で仕事をしていたが一年程前に帰沖し，実家で80歳代の両親と３人暮らし．実母は去年リウマチと診断を受けADLは軽介助．実父は自分のことはなんとかできる程度に自立．Ａ氏の通院の送迎は弟がサポートし，日常生活の協力者は妹が中心．

入院までの経過：直腸がんで2017年大腸ストーマ造設術後．外来通院で化学療法を行っていたが，体調不良や腰痛で３月から休薬中となっている．５月に入り体調を崩し，歩行困難，ADLほぼ全介助となった．Ａ氏は当初，病院受診を拒否していたが，白内障の手術を目的に５月末に病院受診し，食欲低下，腰痛，脱水で補液目的で今回の入院となる．

Ⅱ．入院後の経過

補液で倦怠感が改善し，入院後すぐに食事が開始となった．しかし，嘔吐が続き，腹部レントゲン検査で大腸ガスが著名に認められ，サブイレウスの診断となる．（腹腔内再発疑い）食事が中止になり，点滴と抗生剤治療が開始された．6/14 主治医から本人と家族へインフォームド・コンセント（以下ICと略す）が実施された．抗生剤開始後も腹部のイレウスが続いており，今後は症状緩和を目的にステロイド使用していくこと，その効果をみて今後の療養場所を考えていくという内容のICであった．またIC後，妹より予後について質問があり，ADL低下や検査結果から予後３ヶ月以内の可能性があると伝えられた．Ａ氏の思いを確認すると，「緩和ケア病棟ではなく家に帰りたい．家の仏壇の下が壊れているからそこを生きているうちに直したい．外出時に少しずつ直そうかなと考えている」と自宅退院に対する思いがあった．数日後，妹にICを終えてどうだったか話を聞くと，「家族としては本人の希望通り自宅退院させたい思いはあるが，家族背景を考えると現実的には難しいため，緩和ケア病棟を考えている，トイレまで歩行できたら自宅退院も

（令和３年10月８日受理）
著者連絡先：知念　柚花
（〒902-8588）沖縄県那覇市与儀1-3-1
沖縄赤十字病院　看護部

考えたい」と返答があった．Ａ氏はリハビリ介入も行われていたが，その時点ではトイレ歩行はできておらず，尿瓶を使用していた．また，妹へ訪問看護などの社会資源活用について伺うと，「訪問看護も１日30分～１時間だから，それ以外の時間は兄弟が毎日行くことはできない」と返答があった．自宅退院を望むＡ氏と，自宅退院は負担が大きく難しいと考える家族の両者の思いを尊重し，Ａ氏の QOL が低下する前に意思決定支援を行い両者の望む最期を過ごすことができるよう早期介入する必要があると考え介入を図った．

Ⅲ．看護上の問題

＃1.患者と家族の終末期の療養場所の意向の違いにより意思決定が遅れ，患者の望む最期が過ごせない可能性がある．

看護目標

（短期計画）

患者と家族が終末期の療養に関する思いを表出することができる．

（長期目標）

本人や家族，多職種間で話し合う場をもち，両者が満足できる選択ができ，両者の望む最期を過ごすことができる．

看護計画

観察計画（ＯＰ）

・Ａ氏の身体状況や ADL の変化（歩行状態，フラつきの有無など）
・言動，行動，表情
・病気や予後の理解度，受け止め方
・家族の介護力（主介護者の確認，日中，夜間の家族の付き添い状況）
・終末期療養に関するＡ氏と家族の思い
・価値観，大事にしていること

援助計画（ＴＰ）

・患者と家族のそれぞれの思いを傾聴
・本人の意向をくみ取るための情報共有と，アプローチをするために医師を含めた多職種で話しあう場をもつ

教育計画（ＥＰ）

・酸素投与
・SPO2の評価方法
・外出時の酸素ボンベの使用方法，外出時の注意事項の指導
・腰椎圧迫骨折のコルセットの使用方法

Ⅳ．結果

今後の療養場所を決定するにあたり，IC 後の患者の思いとご家族の思いを主治医へ伝え今後の方針等を再確認した．Ａ氏本人へ，予後に関する具体的な日時は伝えていなかったが，主治医からその都度今の病状，今後積極的な治療は難しく症状緩和治療が中心になることや今後極端に ADL が低下する可能性があるということなどは説明されており，Ａ氏も理解している様子だった．主治医は，ステロイド治療でも改善せず，本人の意思を尊重しイレウスのまま自宅に帰るとなれば，穿孔や脱水など様々なリスクがある．また，がん患者は急激に体力が落ち，今後も ADL の低下が予測されるため，Ａ氏の社会背景では自宅退院は難しいのではないかとのことだった．しかし，Ａ氏は今回の入院中に白内障の手術を行っており，目が見えやすくなったことで車椅子移乗や更衣などの日常動作，短距離の歩行など，白内障手術前に比べると少しずつ向上し，それに伴い自信がつき，Ａ氏からも自宅退院に向けて積極的な発言がみられ，「外出したい」という希望があることを伝えた．そこで，いざ自宅退院が可能となった時のために，社会資源が活用できる様に介護保険の申請手続きを進めること，また，患者の希望通りに外出や外泊を行い自宅での様子などを評価していくこととなる．数日後，外出をすることになり，兄弟と５時間ほど車椅子で外出された．帰宅後兄弟から「トイレ歩行も（５～６メートル）息切れやフラつきがあり難しそう，こんなに体力が落ちていたと思わなかった」と発言があった．外出の様子から家族は，がんの進行による ADL の低下や呼吸状態の悪化を感じ，やはり自宅退院は難しいと感じている様子であった．一方Ａ氏は外出できて嬉しそうな表情が伺え，「帰れる時に帰りたい，仏壇の下を修理したい」と繰り返し発言がみられた．そんな姿を見て，仏壇を直すことはＡ氏が残りの人生で価値を置く大切なことなのだと感じられた．そんな中でも ADL は徐々に低下し，初めはリハビリ中の SPO2低下（86 ～ 90程度）であったが，腹水，胸水貯留の影響もあり安静時も SPO2が徐々に低下していき，酸素投与が開始となる．そんな

中で，妹より予後を伝えるか迷っているという相談があった．そこで，病状がもっと進行する前に，Ａ氏やご家族が悩んでいることを主治医と話し合う場をもつのはどうかと提案した．すると，「Ａ氏がいると聞きづらいこともあるのでＡ氏抜きで話し合いがしたいです」と返答があった．意識がはっきりしている今だからこそＡ氏も参加した方が良いのではないかと提案したが希望されず，兄弟３名と主治医，病棟ナース，がん性疼痛看護認定看護師でICが行われた．そのICでは，ステロイド治療の効果は乏しく，現在もイレウスが続いていること，痛みや悪心などの自覚症状はなく，Ａ氏は自宅に帰りたがっているが，自宅に帰ると高齢の両親が介護する形になる，また兄弟は壮年期でそれぞれの家庭があり介護力には限界があるため，今回の外出を踏まえても，家族は緩和ケア病棟転床を希望したいということを話し合った．このICを通して，自宅退院を目標とするのではなく，緩和ケア病棟に入院し体調を見ながら外出，外泊を行い自宅で過ごす時間を多くするという目標にすることで，本人の思いを尊重することができ，家族の思いも尊重できるのではないかという方向性になった．Ａ氏にはその内容を主治医から伝えられた．初めは緩和ケア病棟についてあまり考えていないＡ氏だったが，日々の業務の中で，Ａ氏の思いを傾聴すると「もし痛みが出てきたら痛みを一番に和らげてほしい．治療もできなくなってあとは死ぬだけなら静かに過ごしたい．延命治療はしない．仏壇の下を親のために直したいから家に帰りたい.だけど家族の負担にはなりなくない気持ちがある．状態が悪化してもいいからタバコが吸いたい.」とＡ氏の思いを伝えてくれた．私からも，緩和ケア病棟はＡ氏の希望に沿う過ごし方ができるのではないかとお話しして「上もいいかもしれないね」という発言も見られるようになった．また，タバコについては兄弟から「Ａ氏が状態が悪化してもいいと言うなら本人のさせたいようにしてあげたい」と発言があった．酸素投与中で喫煙する危険性を踏まえ主治医に相談すると，電子タバコならと了承を得，妹さん面会時に敷地外へ車椅子で散歩しながら電子タバコを吸っている姿がみられた．そして外泊の機会があり，チームでHOTの使用方法を指導し，緩和ケア病棟に転床する前に一度外泊をすることができた．帰宅後は「疲れたよ」と発言があったが，「仏壇の下を直す材料を買ってきたけど全然手をつけれなかった．次の時に直せたらいいかな」と嬉しそうな表情で自宅での様子を話されていた．その後数日で酸素化が著しく低下し，酸素も５L，６Lと増量していった．ご家族には急激な呼吸状態の悪化からいつ何が起こってもおかしくない状況であると説明されていたが，そんな中でも呼吸状態をみながらもう一度外泊させてあげたいと声かけがあった．翌日に緩和ケア病棟へ転床予定であったため，転床後も本人の体調を見ながら外出，外泊支援が可能であることを伝えた．そして緩和ケア病棟の看護師へ外泊時のHOTの使用機器や酸素量，本人，家族の希望で電子タバコを喫煙していること，その他外泊時の状況などの情報を申し送り共有した．数日後妹の来院あり，転床後はコーヒーを飲んだり，電子タバコを吸ったりして過ごしたことや，転床後数日で呼吸状態の悪化により亡くなられたことを報告にきてくれた.「最期は上でゆっくり過ごすことができて良かったと思います．自宅には帰れなかったけど一度でも外泊することができて良かったです.」という言葉が聞けた.

Ⅴ．考察

厚生労働省[1]では，ACP（アドバンス・ケア・プランニング：人生の最終段階の医療・ケアの決定プロセス）の概念が提唱されており，「人生の最終段階における医療・ケアの提供にあたって，本人の意思を尊重するため，本人のこれまでの人生観や価値観，どのような生き方を望むのかを含め，できる限り把握することが必要である．また，本人の意思は変化しうるものであることや，本人が自らの意思を伝えられない状態になる可能性があることから，本人と家族を含めた話し合いが繰り返し行われることが重要である」と述べられている．また，宇都宮らによると，「意思決定支援におけるACPの主語は患者本人である」と述べられている[2]．今回の意思決定支援では，主治医や家族，がん性疼痛看護認定看護師，病棟ナースでのICの場をもつことができたが，急変時の延命治療に関する説明を含む話し合いであったため，家族の希望によりＡ氏は不参加だった．しかし，病状や治療方針はその都度主治医から伝えられていた．Ａ氏自身，病気の進行に伴いADLや酸素化低下がみられたが，自身の気持ちを表出することは可能な段階であったため，日々の関わりの中で，Ａ氏の終末期療養に対する思いを確認することができた．しかし，意思表示できる段階であったからこそ，家族のICを終えてからでも，Ａ氏

を含んだ話し合いの場を設けることができていたら，よりＡ氏の終末期療養に対する思いを確認できる，患者が望む QOL に繋がることができたのではないかと考える．また，最終的に緩和ケア病棟を選択してよかったのか，Ａ氏の希望通りに自宅退院できる様に看護師としてもう少しできることはなかったのか，本当に患者が望む最期だったのかと振り返ることがある．今まで私は，主に患者の意向を尊重し終末期を過ごしてほしい，その方が患者のためになるという思いがあった．しかし，今回の事例を通して，患者の介護を主に行うのは家族であり，家族の介護状況や介護負担などを考慮した療養場所の決定支援を行っていくことも重要なことだと感じた．恒藤らによると「患者はただ１人で生きているのではなく，家族の一員として家族のなかで生きているため，家族の気持ちにも心を傾けて家族の意向を確認して，両者の気持ちに心を沿わせていくことが合意形成に重要である」と述べられている[3)]．また，西川らによると意思決定支援をする上で考慮しなければならない視点として，「患者の意思」「医学的判断」「家族の意向」の３点を挙げている[4)]．つまり，終末期患者の療養支援において，本人と家族の両方の意向を把握し，医学的判断をした上で両者の意向をそれぞれ尊重した支援を調整することは看護師の重要な役割なのだと考える．また，斎田らによると，「その人らしさを尊重するケアは，病状が進行していく中でも充実した日々を過ごして，良い最期を迎えることを可能にする」と述べられている[5)]．Ａ氏の場合，「状態が悪化してもいいからタバコが吸いたい」や「今までやってきた家の修理をしたい」という思いが「その人らしさ」だったのではないかと考える．ADL が自立している段階で介入しＡ氏の思いを引き出すことができていたら，その人の大切にしていることを知り，Ａ氏にとってより有意義な最後を過ごすための支援ができていたのではないかと考える．

Ⅵ．おわりに

終末期患者の意思決定支援をするにあたり，患者と家族の終末期の療養場所の意向が異なる場合，両者の思いを把握し両者が満足できるよう支援していくことが大切だと学んだ．今後の課題として，患者がよりよい最期を過ごせるように，ADL が自立している段階で患者が何に価値を置き，どう生きたいかを明確にし，早期から介入していくことが必要である．

引用文献

1）厚生労働省　人生の最終段階における医療・ケアの決定プロセスに関するガイドライン　解説編　改訂　平成30年３月

2）宇都宮宏子：ACP における看護職の役割と視点　2019．６月．016

3）恒藤暁・内布敦子：系統看護学講座　別巻　緩和ケア　株式会社医学書院　第１巻2011

4）西川満則・長江弘子・横江由理子編：本人の意思を尊重する意思決定支援　南山堂　p40-47 2016

5）斎田綾子・小泉美佐子：意思疎通が困難な終末期高齢者の看護　家族との話し合いによりその人らしさを看護に取り入れることを目指した終末期看護支援手順導入の効果　老年看護学　14 43-45

沖縄赤十字病院学術研究実績

沖縄赤十字病院学術研究業績一覧

令和２年（2020）年１月１日～ 12月31日

発　表

	発　表　者	演　題　名	学　会　名	発表年月日
1	研修医：照屋　旭平 豊見山　健	腹腔鏡補助下で採石した，Bouveret症候群の１例	第130回沖縄県医師会医学会総会	2020.12.13
2	研修医：金城　晶彦 那覇　　唯，山入端一貴 瀬戸口倫香，内原　照仁 赤嶺　盛和	胸水培養からCalbicansが検出された１例	第328回　内科九州地方会	2020.1.25
3	研修医：金城　晶彦 喜納かおり，友寄　毅昭	分娩を機に皮下・筋肉内血腫で発症した後天性血友病Aの１例	第130回沖縄県医師会医学会総会	2020.12.13
4	研修医：名城　政俊 赤嶺　盛和，瀬戸口倫香 山入端一貴，那覇　　唯 内原　照仁	MTX肺炎合併が疑われたニューモシスチス肺炎の１例	第328回　内科九州地方会	2020.1.25
5	内科：浅田　宏史 東風平　勉，伊敷　哲也 新城　　治，新里　　譲 砂川　長彦	急性心筋梗塞後心室性不整脈のコントロールに難渋したが、アミオダロンとソ タロールの併用が著効した１例	第129回 日本循環器学会九州地方会 【Web開催】	2020.12.5
6	小児科：比屋根 真彦 松岡　剛司，當間　隆也 要　匡	６ヵ月に胃腸炎に伴うけいれん，ショックで発症し，慢性期に小脳萎縮が進行したMAGEL2遺伝子変異の男児例（会議録）	第62回日本小児神経学会学術集会【web開催】	2020. 8.18-20
7	小児科：比屋根真彦	６ヵ月時に急性脳症の既往がある，先細りの指，停留精巣，小脳萎縮の男児	第124回沖縄小児神経研究会	2020.1.14
8	小児科：比屋根真彦	小児一般診療からの小児神経疾患	沖縄小児科医会	2020.2.12
9	小児科：比屋根真彦	小児のてんかん	第４回てんかん県民講話	2020.2.16
10	外科：宮城　　淳	手術業務のタスクシフティング　～臨床工学技師によるスコピスト業務～	日本医療マネジメント学会 －第10回沖縄県支部学術集会－	2020.1.18
11	外科：宮城　　淳 鈴木　牧子，真喜志かおり 比嘉　　譲，小菅　則豪 吉見　直己	術中スタンプ細胞診が術式決定に有用であった中枢性肺過誤腫の１例	第61回日本臨床細胞学会総会（春期大会）【web開催】	2020. 6.20-7.19
12	外科：宮城　　淳 川俣　　太，川上　雅代 仲里　秀次，友利　健彦 長嶺　信治，永吉　盛司 豊見山　健，大嶺　　靖 佐々木秀章	内視鏡外科手術業務のタスクシフティング　臨床工学士によるカメラ保持業務	第120回日本外科学会定期学術集会【web開催】	2020. 8.13-8.15
13	外科：宮城　　淳	一人呼吸器外科病院間での医師相互派遣による働き方改革	第22回日本医療マネジメント学会学術総会	2020.10.7
14	外科：宮城　　淳 永吉　盛司，真栄城兼誉	呼吸器外科医のタスクシフティングとしての臨床工学士によるスコピスト業務	第37回日本呼吸器外科学会学術集会【web開催】	2020. 9.29-10.12

	発　表　者	演　題　名	学　会　名	発表年月日
15	外科：宮城　　淳 長嶺　信治，上原　　協	乳癌肺転移に対して肺葉切除を施行した症例	第28回日本乳癌学会学術総会 【web開催】	2020. 10.9-31
16	外科：長嶺　信治 宮城　　淳	抗HER2療法にて１年以上の完全奏功を持続したHER2陽性転移・再発乳癌６例の検討	第28回日本乳癌学会学術総会 【web開催】	2020. 10.9-31
17	外科：川上　雅代 仲里　秀次，豊見山　健 友利　健彦，永吉　盛司 大嶺　　靖	80歳以上の高齢者大腸癌手術における術後在院日数長期化に関わる因子の検討	第75回日本消化器外科学会総会 【web開催】	2020. 12.15-17
18	外科：川上　雅代 仲里　秀次，豊見山　健 友利　健彦，永吉　盛司 大嶺　　靖	70歳以上のStage Ⅲ 大腸癌に対する術後補助化学療法の現状	第75回日本大腸肛門病学会総会 【web開催】	2020. 11.13-14
19	整形外科：津覇　雄一，他	人工股関節置換術（DAA-THA）において鼠径溝は皮切のメルクマールとして適切か	第140回西日本整形・災害外科学会学術集会	2020.11.15
20	整形外科：津覇　雄一，他	変形性肩関節症に対して人工関節全置換術を施行し８年以上経過した２例	第140回西日本整形・災害外科学会学術集会	2020.11.14
21	整形外科：津覇　雄一 山口　　浩，当真　　孝 呉屋五十八，森山　朝裕 大湾　一郎，西田康太郎	高齢者の上腕骨近位端３・4-part骨折の治療成績（会議録）	第139回西日本整形・災害外科学会学術集会 【紙面発表】	2020.6.
22	整形外科：青木　佑介 大湾　一郎，伊佐　智博 森山　朝裕，金城　　聡 西田康太郎	人工関節周囲感染に対する高濃度抗生剤局所投与の効果	第50回日本人工関節学会	2020.2.12
23	整形外科：青木 佑介 大湾　一郎，伊佐　智博 森山　朝裕，金城　　聡 安藤　　亮，西田康太郎	解剖学的整復後、Hansson Pinlocを用いて骨接合術を行った大腿骨頸部骨折の治療成績	第139回西日本整形・災害外科学会学術集会【紙面発表】	2020.6.
24	皮膚科：上原絵里子 花城ふく子，稲嶺　盛彦 友寄　毅昭，川満　美和	２度の産褥期に激しい全身炎症症状を呈し、骨髄芽球増加を認めた壊疽性膿皮症の１例	第119回日本皮膚科学会総会	2020.6.4
25	産婦人科：宮城　美紀 宮崎　尚子，大城　美哉 吉秋　　研，稲嶺　盛彦 上里　忠和	右股関節痛を発症し分娩後に恥骨骨折と診断した１例	第50回沖縄産科婦人科学会 【web開催】	2020.9.27
26	看護部：金城　　恵 又吉　綾乃，中村　利香	地域包括ケアにおける終末期がん患者・家族の在宅療養支援 ～緩和ケア認定看護師の取り組みと課題～	第34回沖縄県看護研究学会学術集会	2020.2.15
27	看護部：仲村　真弓 宮城　美香，島袋　百代	がん化学療法に伴う爪の変化に対する現状と支援のあり方	第34回沖縄県看護研究学会学術集会	2020.2.15
28	看護部：宮城　　毅 百名　佑斗，仲里　秀次 新城　　治，豊見山　健	ICU，HCUにおける栄養管理の実態調査と早期経腸栄養プロトコル作成に向けて	第35回日本臨床栄養代謝学会学術集会 【収録講演配信】	2020. 4.10-7.31

	発　表　者	演　題　名	学　会　名	発表年月日
29	看護部：島袋　百代	告知後１年未満で亡くなった壮年期膵臓がん患者の遺族の苦悩と看護支援	第34回日本がん看護学会学術集会	2020.2.22
30	健康管理センター： 田中　道子，青木　英彦 砂川　長彦，新里　　譲 浅田　宏史，新城　　治 東風平　勉	無症候性心筋虚血評価のために胸部単純心臓ＣＴ検査の石灰化スコアの有用性について検討	第48回日本総合健診医学会	2020.2.7
31	健康管理センター： 田中　道子	人間ドックの胸部Ｘ線異常から発見された心血管疾患５症例	第329回日本内科学会九州地方会 【開催中止】	
32	健康管理センター： 田中　道子	人間ドックで頸動脈プラーク評価より循環器疾患を発見した症例	第129回沖縄県医師会学会総会 【開催中止】	
33	健康管理センター： 田中　道子，青木　英彦 砂川　長彦，新里　　譲 浅田　宏史，新城　　治 東風平　勉	無症候性心筋虚血評価のために胸部単純心臓CT検査の石灰化スコアの有用性について	第61回日本人間ドック学会学術大会【web開催】	2020.11.26
34	歯科口腔外科：伊禮美由紀 照屋　奈恵，久手堅悦代 涌田　田望，河野　俊広 佐藤　範幸，金城　　孝 西原　一秀	当院における周術期口腔機能管理の取り組み	第17回日本口腔ケア学会総会・学術大会【web開催】	2020.9.2-3
35	第一検査課：上間　寛嗣 曲瀬川裕子，小森　誠嗣	沖縄赤十字病院におけるVerigeneシステムの運用と取り組み	第31回日本臨床微生物学会セミナー	2020.1.31
36	第一検査課：金城　龍太 當銘　弘幸，仲間　弥生 比嘉　万里，宮城　　恵 郡島　　萌，下地奈津季 小森　誠嗣	心臓超音波検査が有用であった急性肺血栓塞症の２例	第56回沖縄県医学検査学会 【紙面発表】	2020.9
37	第一検査課：新崎　正典 仲宗根雅司，仲村　紗智 知念志依那，平野　珠后 小森　誠嗣	血小板減少の対応に苦慮した一例	第56回沖縄県医学検査学会 【紙面発表】	2020.9
38	第一検査課：仲村　紗智 仲宗根雅司，知念志依那 新崎　正典，小森　誠詞 友寄　毅昭，喜納かおり 小菅　則豪，大川　有希	自己免疫性血小板減少性紫斑病（ITP）と鑑別を要した再生不良性貧血の３症例	第21回日本検査血液学会学術集会・総会【紙面発表】	2020.6
39	第一検査課：仲村　紗智 仲宗根雅司，知念志依那 新崎　正典，小森　誠嗣	TTPと類似した検査所見を認めた巨赤芽球性貧血の１症例	第56回沖縄県医学検査学会 【紙面発表】	2020.9
40	第二検査課：平良　大輝	小児皮膚疾患を引き起こしたPanton-Valentine Leukocidin産生黄色ブドウ球菌感染症の１症例	第８回日本小児診療多職種研究会	2020.2.1
41	臨床工学技術課： 上間　勇輝，外間　実裕	人工透析管理システムの更新～Kt/V算出方法の検討～	第65回日本透析医学会学術集会・総会【web開催】	2020. 11.2-24

令和２年（2020）年１月１日～ 12月31日

論　文

	発　表　者	題　名	雑　誌　名	巻・号・頁
1	研修医：照屋　旭平	臨床研修医のコラム これまでの研修について	那覇市医師会報	第48巻3号 65
2	外科：宮城　淳	令和元年度 那覇市総合防災訓練	那覇市医師会報	第48巻1号 21-23
3	Surgery：Masayo Kawakami, Hidetsugu Nakazato, Takeshi Tomiyama , Takehiko Tomori, Jun Miyagi, Seiji Nagayoshi, Yasushi Ohmine	Laparoscopic sigmoidectomy for sigmoid colon cancer with left-sided inferior vena cava and persistent descending mesocolon	Journal of surgical case reports	2020巻7号 1-5
4	研修医：宮城　加奈 那覇　　唯，新城　　治 佐々木秀章，徳田　安春	オール沖縄！カンファレンス　レジデントの対応と指導医の考えVer.2.0（第41回）　患者は外国人!!（解説）	総合診療	30巻5号 590-594
5	整形外科：青木　佑介 伊佐　智博，森山　朝裕 金城　　聡，大湾　一郎 西田廉太郎	レボフロキサシン服用後にアキレス腱断裂を受傷した若年患者の１例	整形災害外科	69巻3号 625-627
6	整形外科：青木　佑介 山口　　浩，呉屋 五十八 伊佐　智博，森山　朝裕 金城　　聡，大湾　一郎 西田康太郎	上腕骨近位端骨折後内反変形の３例	整形災害外科	69巻3号 578-581
7	整形外科：青木 佑介 大湾　一郎，伊佐　智博 森山　朝裕，金城　　聡 西田康太郎	大腿骨頸部骨折に対する人工骨頭置換術後のADLと術前心機能との関係	整形災害外科	69巻3号 678-680
8	整形外科：青木　佑介 大湾　一郎，翁長　正道 鷲崎　郁之	仰臥位前方アプローチによる人工股関節置換術における大腿骨挙上に関与する因子の検討	Hip Joint	46巻1号 147-149
9	整形外科：青木　佑介 大湾　一郎，伊佐　智博 森山　朝裕，鷲崎　郁之 金城　　聡	当院骨粗鬆症患者における血清25（OH）D濃度の分布	整形外科と災害外科	69巻2号 316-318
10	健診センター：田中　道子	人間ドックから無症候性心筋虚血を発見する　冠動脈石灰化スコアCACSの有用性	那覇市医師会報	48巻2号 82-84
11	整形外科：山口　　浩 森山　朝裕，津覇　雄一 伊佐　智博，金城　　聡 大湾　一郎	65歳以上の上腕骨近位端骨折に対する保存療法の治療経験	沖縄赤十字病院医学雑誌	第26巻1号 1-4
12	健診センター：田中　道子 青木　英彦，砂川　長彦 新里　　譲，新城　　治 東風平　勉，浅田　宏史	人間ドックにおける冠動脈石灰化スコアの有用性の検討 ～無症候性心筋虚血を発見する～	沖縄赤十字病院医学雑誌	第26巻1号 5-9

	発　表　者	題　名	雑　誌　名	巻・号・頁
13	循環器内科：砂川長彦， 新城　　治，伊敷　哲也 東風平　勉，浅田　宏史 渡嘉敷真太，友寄　毅昭 喜納かおり，寺崎ひろみ 石原　理沙，我喜屋沙織	新型コロナウイルス感染症（COVID-19）の院内感染経路についての検討 病棟内での院内クラスター発生の分析より	沖縄赤十字病院医学雑誌	第26巻1号 11-16
14	呼吸器内科：内原　照仁 那覇　　唯，赤嶺　盛和 瀬戸口倫香，山入端一貴 宮城　　淳，宜保　昌樹 當銘　玲央，日暮　悠璃 藤田　次郎	集学的治療にて改善し得た巨大な肺アスペルギローマの１例	沖縄赤十字病院医学雑誌	第26巻1号 17-21
15	外科：仲里　秀次 稲嶺　　進，川上　雅代 豊見山　健，奥濱　幸博 友利　健彦，宮城　　淳 永吉　盛司，大嶺　　靖 吉見　直己，玉木　正人	当院における尿膜管遺残手術５例の検討 -尿膜管遺残-	沖縄赤十字病院医学雑誌	第26巻1号 23-26
16	研修医：岸本　恵史 赤嶺　盛和	若年女性の扁桃炎罹患後に発症したIgA血管炎	沖縄赤十字病院医学雑誌	第26巻1号 27-30
17	研修医：儀間香南子 豊見山　健	NSAIDs小腸潰瘍の一例	沖縄赤十字病院医学雑誌	第26巻1号 31-34
18	薬剤部：上地めぐみ 高良　　龍，大湾　一郎 伊佐　智博，金城　　聡 森山　朝裕	睡眠薬により転倒、再骨折をおこした例から学んだこと ～整形外科医と取り組んだせん妄対策処方～	沖縄赤十字病院医学雑誌	第26巻1号 35-37
19	検査課：知念志依那 上間　寛嗣，曲瀬川裕子	急性リンパ性白血病患者の血液培養から検出されたShewanella algaeについて	沖縄赤十字病院医学雑誌	第26巻1号 39-43

沖縄赤十字病院医学雑誌投稿規定

1．本誌は年１回以上発行する．

2．本誌に掲載する論文の著者は沖縄赤十字病院勤務者およびその関係者とする．

3．原稿は他の雑誌に未発表のものに限る．

4．本誌に掲載された原稿の著作権は，沖縄赤十字病院に帰属する．また，本誌の内容は沖縄赤十字病院ホームページ，または赤十字リポジトリ上に公開されるものとする．

5．原稿はA4用紙にパソコン等で入力し，和文・英文まじり横書きとする．原稿提出の際は，プリントした原稿と一緒に電子媒体で提出する．

6．原稿の長さは原則として，10～20枚とする．但し，図表，写真はそれぞれ原稿用紙を１枚として計算する．**図，表のタイトル，説明は一括して別紙に記載する．**

7．図表，写真は番号を付し，挿入場所がわかるように原稿用紙の右欄外に朱書する．

8．写真は原則として白黒プリントのみとする．

9．数字は算用数字，量度衡の単位はCGS単位［例：m，cm，mm，1，dl，ml，kg，g，mg など（半角文字，ピリオドは付けない)］を用いる．

10．引用文献は引用順に文末に一括して次のように記載する．また，本文中に引用箇所に番号を付ける．引用文献は主なもののみとし10編以内とする．誌名の略は医学中央雑誌，Index medicusの記載様式に準ずる．引用文献の著者が４名以上の場合は３名まで明記し，以下は，他，またはet alとして省略する．

（雑誌論文）

著者名：題名．誌名，巻：頁，年号

例１）谷川久一：肝移植の適応となる疾患と病期．医学のあゆみ，164：487-490,1993

例２）Durand ML，et al:Acute bacterial meningitis in adults-a review of 493 episodes-N Engl J Med, 328:218,1993

（単行本）

著者名：書名．頁，発行所又は発行地，発行年号

例１）院内感染対策研究会（代表：蟻田功)：院内感染対策マニュアル－改訂第２版－．南江堂．東京，1992

11．原稿には**400字以内の要旨（summary）**をつけ、また**索引用語（keyword）**を５個以内掲載する．

12．初校は著者校正とする．校正時に修正することは認められない．

13．掲載料は無料とし，希望する筆頭著者には抜き刷り３部を無料配布致します．

14．原稿は表題，著者名，所属を明記し，沖縄赤十字病院雑誌編集委員へ提出して下さい．

〒902－8588

沖縄県那覇市与儀１丁目３番１号

沖縄赤十字病院

2015年５月25日一部改訂

2018年６月11日一部改訂

編集後記

～アフターコロナ雑感～

この２年間、世界中はコロナ感染流行によってキリキリ舞いさせられました。このコロナ流行が終息したとして、その後の世界はどうなるのでしょうか？よっぽどの楽天家ではない限り、元に戻ると考える人はいないと思います。私はここで、このコロナ感染流行で傷つけられたもののひとつとして学者の権威をあげたいと思います。専門家の権威の失墜はそれ以前からもありましたが、コロナ禍でより顕在化、もしかしたら固定化したと感じています。アフターコロナの世界において、医療の専門家の端くれである私たちにもその影響は大なり小なり出てくるだろうと考えています。この中で私たちがしなければならないことは、まず私たちの専門性に磨きをかけることです。コロナ対応で忙しい中、沖縄赤十字病院医学雑誌 vol.27に論文を発表された各氏に敬意を表します。その次にしなければならないことは、アフターコロナの人々に届く言葉・態度を獲得するために努力・経験をつみ重ねていくことだと今は考えています。

編集委員　饒波正博

編集委員

委員長 降　旗　邦　生（小児科）
委　員 伊　佐　智　博（整形外科）
石　底　　茜（薬剤部）
久　高　千　秋（総務課　図書室）
小橋川　寿賀子（看護部）
新　城　　治（内　科）
高　尾　実千代（看護部）
仲　里　秀　次（外　科）
仲宗根　雅　司（医療技術部　臨床検査課）
饒　波　正　博（脳神経外科）

沖縄赤十字病院医学雑誌　第27巻,第1号

令和4年2月　発行

発行者　沖縄赤十字病院　院長　大　嶺　　靖
編集人　沖縄赤十字病院医学雑誌編集委員会
発行所　沖縄赤十字病院　☎098(853)3134
〒902－8588 沖縄県那覇市与儀1丁目3番1号
印　刷　文進印刷株式会社　☎098(996)3356
〒901－0416 沖縄県島尻郡八重瀬町字宜次706-4

MED. J. OKINAWA RED CROSS HOSPITAL

1990